

OLGU SUNUMU / CASE REPORT

## Çocuk Hastada Üç Fazlı Kemik Sintigrafisi ile Tesadüfi Refleks Sempatik Distrofi Tanısı: Bir Olgu sunumu

### *Incidental Diagnosis of Reflex Sympathetic Dystrophy by Three-phase Bone Scintigraphy in Pediatric Patient: A Case Report*

Ertan Şahin<sup>1</sup>, Mehmet Çeber<sup>2</sup>

#### ÖZET

Refleks sempatik distrofi (RSD) ekstremitelerin distal kesiminde görülen kronik ağrılı bir rahatsızlıktır. Genellikle minör travmalar veya kırıklar sonrası gelişir ancak etiopatogenezi tam olarak bilinmemektedir. Çocuklarda tanıyı koymak erişkinlere göre daha zordur. RSD tanısı, hikaye, klinik bulgular ve görüntüleme yöntemleri ile konur fakat altın standart olarak belirlenmiş bir yöntem yoktur. Tanıda radyografi, manyetik rezonans görüntüleme ve üç fazlı kemik sintigrafisi gibi farklı tanı yöntemleri kullanılabilir. Bu çalışmada, 14 yaşında erkek çocukta üç fazlı kemik sintigrafisi ile tesadüfi olarak RSD tanısı almış vakayı sunuyoruz. Çocuklarda RSD tanısı koymanın zorluğunu ve tanıda üç fazlı kemik sintigrafisinin önemini vurgulamayı amaçladık.

**Anahtar kelimeler:** Refleks sempatik distrofi, çocuk, üç fazlı kemik sintigrafisi

#### ABSTRACT

Reflex sympathetic dystrophy (RSD) is a chronic painful disorder in the distal parts of the extremities. It usually develops after minor trauma or fractures but etiopathogenesis is not completely known. Its diagnosis is very difficult in children compared to adults. The diagnosis of RSD is based on history, clinical findings and imaging methods, but there is no golden standard method. Different diagnostic modalities such as radiography, magnetic resonance imaging and three-phase bone scintigraphy can be used in the diagnosis. In this study, we present a case of RSD in 14-year-old boy whom was incidentally diagnosed by three-phase scintigraphy. We aimed to emphasize the difficulties of RSD diagnosis in children and the importance of the three-phase bone scintigraphy in diagnosis.

**Key words:** Reflex sympathetic dystrophy, child, three-phase bone scintigraphy

#### GİRİŞ

Refleks Sempatik Distrofi (RSD), genellikle ekstremitelerin distal kesiminin etkilendiği, patogenezi tam olarak anlaşılamayan ancak kısmi sinir hasarına bağlı olarak sinirin inerve ettiği bölgede ağrı, şişlik, trofik, vazomotor, sudomotor ve duysal değişikliklerin görülebildiği klinik bir durum olup kompleks ağrısız bölge sendromunun bir alt tipidir [1,2]. RSD patogenezinde kırık, tekrarlayan travmalar, cerrahi girişimler olabildiği gibi psikolojik etkenlerin de rol oynayabildiği bildirilmiştir [3,4].

RSD tanısı genellikle öykü, fizik muayene ve klinik bulgulara göre konmakla birlikte, tanıyı doğrulamak için radyolojik ve sintigrafik görüntüleme yöntemleri çoğu zaman kullanılmaktadır. Uzun süreli ve şiddetli ağrıya bağlı olarak etkilenen eks-

tremitede hareket kısıtlılığı en tipik fizik muayene bulgusudur. Ağrıya ek olarak deride; renk, ısı, kıl, trofik, ödem gibi değişiklikler görülebilir. RSD, erişkinlere oranla nadir olsa da çocuk yaş grubunda da görülebilmektedir. RSD'nin çocuk yaş grubunda nadir görülmesi ve farklı klinik özellikler göstermesi nedeniyle, ayırıcı tanısı erişkinlere göre zor olabilmekte ve erken tedavi ile başarılı sonuç alma şansını azaltabilmektedir [3].

Teknesyum 99m Metilen Difosfonat (Tc99m-MDP) ile üç fazlı kemik sintigrafisi (ÜFKS); primer kemik tümörleri, osteomyelit, fraktür ve refleks sempatik distrofi (RSD) gibi bölgesel kemik-yumuşak doku patolojilerinin ayırıcı tanısında sıklıkla kullanılan bir görüntüleme yöntemidir. Sensitivitesi çok yüksek ancak spesifitesi düşük olan bu görüntüleme yönteminde bazen klinik ön tanı dışında

<sup>1</sup> Namık Kemal Üniversitesi Tıp Fakültesi Nükleer Tıp Anabilim Dalı, Tekirdağ, Türkiye

<sup>2</sup> Namık Kemal Üniversitesi Tıp Fakültesi Plastik, Rekonstrüktif ve Estetik Cerrahi Anabilim Dalı, Tekirdağ, Türkiye

**Yazışma Adresi /Correspondence:** Ertan Şahin,

Namık Kemal Üniversitesi Tıp Fakültesi Nükleer Tıp Anabilim Dalı, Tekirdağ, Türkiye Email: er\_ahin@yahoo.com

Geliş Tarihi / Received: 18.04.2016, Kabul Tarihi / Accepted: 24.05.2016

Copyright © Dicle Tıp Dergisi 2016, Her hakkı saklıdır / All rights reserved

tesadüfi olarak farklı patolojiler saptanabilmekte ve hastanın gerçek tanısı ortaya konabilmektedir.

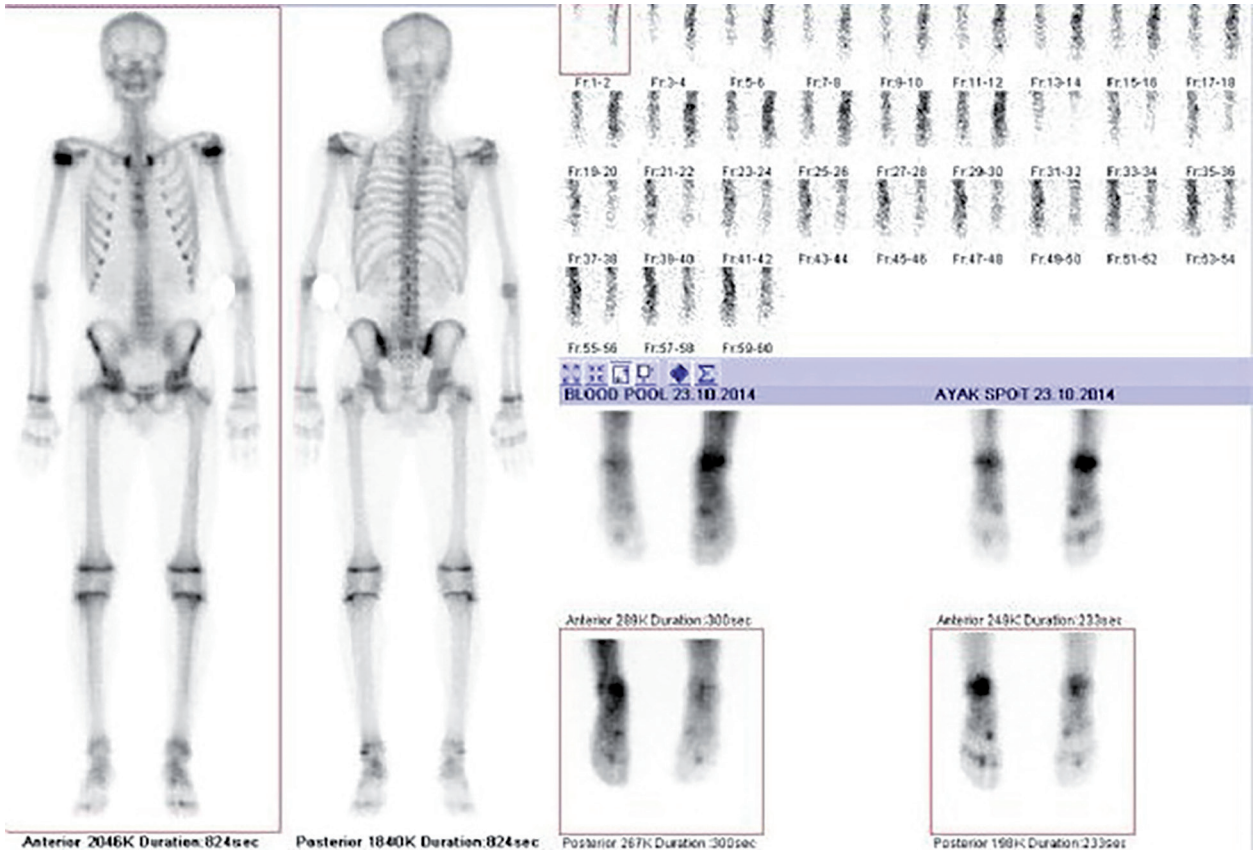
Bu çalışmada, çocuk hastada sol ayakta okült fraktür ön tanısıyla yapılan üç fazlı kemik sintigrafisinde (ÜFKS) tesadüfi olarak alt ekstremité RSD tanısı alan olguyu sunmayı ve çocuk hasta grubunda RSD tanısının zorluğu ve üç fazlı kemik sintigrafisinin tanıdaki önemini vurgulamayı amaçladık.

## OLGU

Yaklaşık 2 aydır sol ayak bölgesinde olan ağrı şikayeti nedeni ile ortopedi ve travmatoloji, fiziksel tıp ve rehabilitasyon ve plastik ve rekonstrüktif cerrahi gibi çeşitli polikliniklere başvuran 14 yaşındaki erkek çocuk, ayak direk grafi-MR'da sol ayak 1. metatarsal ve 2. falanksta şüpheli fraktür bulguları sonrası ÜFKS görüntülemesi için nükleer tıp bölümüne refere edilmişti.

Nükleer tıp bölümünde, gama kamera altında her iki ayak-ayak bileği bölgesinden uygun pozisyonlama yapıldıktan sonra 480 MBq (13 mCi) Tc99m-MDP'nin iv. enjeksiyonuna müteakip 60 saniye süre ile 2'şer saniyelik dinamik perfüzyon görüntüleri ve hemen sonrasında 3 dakikalık statik kan havuzu görüntüleri alındı. 2 saat sonra anterior-posterior 4 dakikalık bölgesel planar ve tüm vücut tarama görüntüleme yapıldı.

Kan akımı ve kan havuzu evrelerinde görüntüleme dahilinde sol alt ekstremitéde simetriğine göre diffüz artmış aktivite tutulumu izlendi (Şekil 1). Kemik fazında sol ayak bileği ve tarsal kemikler bölgesinde simetriğine göre artmış aktivite tutulumu izlenirken, solda daha belirgin olmak üzere her iki ayak 1. metatarsal kemikte ve 2. falanksta fokal artmış aktivite tutulumları izlendi (Şekil 1).



Şekil 1: Üç fazlı ve tüm vücut kemik sintigrafisi görüntüleri.

Kan akımı, kan havuzu ve kemik fazı evrelerinde sol ayak bileği ve tarsal kemikler bölgesinde simetriğine göre artmış aktivite tutulumu izlenmekte olup Refleks Sempatik Distrofi ile uyumlu olarak değerlendirilmiştir. Ayrıca kemik fazında solda daha belirgin olmak üzere her iki ayak 1. metatarsal kemikte ve 2. falanksta izlenen fokal artmış aktivite tutulumları hasta anamnezinde belirtilen eski travma/fraktür lehine değerlendirilmiştir.

Hasta anamnezinde, sol ayak bölgesinde bazen şiddetlenmekle birlikte genellikle hafif düzeyde, sürekli vasıfta, yanma şeklinde ağrı şikayeti tanımlanmıştı. Bunun dışında hasta tarafından herhangi bir şikayet ve bulgu belirtilmemiş, bilinen bir kronik hastalık öyküsü tanımlanmamış, özgeçmiş ve soy geçmişinde özellik saptanmamıştı.

Hasta anamnezi detaylandırıldığında hastanın milli sporcu olduğu, 3 yıldır taekwondo sporu yaptığı ve yoğun bir antrenman-müsabaka programı olduğu öğrenildi. Ayrıca sağ ayak 2. falanksta 1 yıl öncesinde fraktür öyküsü olduğu anlaşıldı.

Yapılan fizik muayenede tibia orta kesimden itibaren sol alt ekstremitede simetriğine göre hafif ısı artışı saptanırken, sol ayak-ayak bileği bölgesinde hareket kısıtlılığı veya harekete bağlı ağrı artışı gibi herhangi bir anlamlı bulgu izlenmedi. Hastanın mevcut laboratuvar sonuçlarında ve direkt ayak grafisinde özellik izlenmezken, MR incelemesi; sol ayak 1. metatarsal ve 2. falanksta şüpheli fraktür bulguları şeklinde raporlanmıştı.

Bu bulgular ışığında üç fazlı kemik sintigrafisinde; her iki ayak 2. falankslarda kemik fazında izlenen fokal artmış aktivite tutulumları travma/fraktür ile ilgili olarak değerlendirilirken, kan akımı-kan havuzu-kemik fazı görüntülerinde görüntüleme alanı dahilinde sol alt ekstremitede izlenen simetriğine göre artmış aktivite tutulumu RSD lehine değerlendirildi.

Hasta il merkezi dışından hastanemize geldiği için tedavi süreci ve tedaviye yanıtı ile ilgili kesin klinik bilgiye sahip olmamakla birlikte, dış merkezden edinilen epikriz bilgisinden; hastaya fiziksel tıp ve rehabilitasyon uzmanı tarafından analjezik ilaçlar verildiği, sol ayak-ayak bileğine yönelik bölgesel istirahat ve arıdırık sıcak-soğuk banyo önerildiği öğrenildi. Hasta yakınından elde edilen bilgilerden ise, analjezik kullanımının hastanın ağrısını azalttığı ancak hastanın milli müsabaka seçmeleri nedeniyle spor yapmaya devam ettiği istirahat önerisini uygulamadığı öğrenildi.

## TARTIŞMA

RSD, çocuk yaş grubunda erişkinlere oranla nadir görülmekte ve farklı klinik özellikler gösterebilmektedir. Özellikle erken dönemde klinik bulgular çok belirgin ve tipik olmamakta, anlamlı laboratu-

var değişiklikleri görülmemekte ve erişkinlerde belirgin olan radyolojik ve sintigrafik özellikler çocuk yaş grubunda izlenmemektedir [5,6]. Bu belirtilen durumlar, klinik bulgularla ayırıcı tanı yapmanın güç olmasına ve erken tedavi şansını olumsuz yönde etkilenmesine neden olmaktadır [3]. Bu nedenle hastalar çoğu kez farklı tanımlarla yanlış tedavi edilmekte ve şikayetlerinin geçmemesi neticesinde birçok hekim ve kliniğe başvurmak zorunda kalmaktadır. Bir çalışmada klinik bulgular ile tanı arasında geçen sürenin 1 ay ile 1 yıl arasında değişkenlik gösterebildiği bildirilmiştir [7].

Bizim vakamızda da hasta yaklaşık 3 ay boyunca farklı klinik ve hekimlere müracaat etmek durumunda kalmış, tanı amaçlı birçok laboratuvar ve direkt grafi-Manyetik Rezonans görüntüleme gibi incelemeler yaptırmıştı. Bu incelemeler neticesinde sol ayak 1. metatarsal ve 2. falanksta şüpheli fraktür tanısı konulmuştu. Bu tanıyı doğrulamak amaçlı bölümümüze ÜFKS için yönlendirilmişti.

Kemik sintigrafisi, yaygın şekilde kullanılan ve endikasyon yelpazesi oldukça geniş olan bir nükleer tıp görüntüleme yöntemidir. Bu görüntüleme yönteminde Teknesyum 99m ile birleştirilmiş fosfat bileşikler (polifosfat, pirofosfat ve difosfonat bileşikler) kullanılmaktadır. Teknesyum 99 m-Metilen Difosfonat (Tc99m-MDP); kemik doku/zemin tutulum oranı yüksekliği, kandan hızlı şekilde temizlenme gösterme ve in vivo stabilite gibi avantajları nedeniyle en çok tercih edilen radyofarmasötiklerdendir. Kemik dokusunda radyofarmasötiğin tutulum miktarı, kan akımı, kapiller geçirgenlik, kemiğin metabolik aktivitesi ve sempatik tonus gibi mekanizmalarla ilişkilidir.

Nükleer tıp birimlerinde kemik sintigrafisi, endikasyona bağlı olarak; tüm vücut tarama ve bölgesel 3 (üç) fazlı şekilde uygulanabilmektedir. Bölgesel üç fazlı kemik sintigrafisi (ÜFKS); kan akımı, kan havuzu (yumuşak doku) ve kemik doku fazlarının incelendiği bir görüntüleme yöntemi olup başlıca; primer kemik tümörlerinin karakterizasyonunda, osteomyelit-yumuşak doku enfeksiyonu, septik artrit, avasküler nekroz, fraktür (özellikle okkült ve stres fraktürleri) ve refleks sempatik distrofi gibi patolojilerin ayırıcı tanısında kullanılmaktadır.

RSD'de ÜFKS bulguları klasik olarak; etkilenen ekstremitede distal kesiminde, kan akımı, kan havuzu ve kemik fazı evrelerinde simetriğine göre

artmış radyofarmasötik tutulumu şeklindedir. Özellikle kemik fazında periartiküler tarzda artmış radyofarmasötik tutulumu karakteristik bir bulgudur. Değişkenlik gösterse de genel olarak RSD vakalarında 0-6 aylık periyotta, ÜFKS'de yukarıda belirtilen özellikte bulgular izlenmektedir [8]. Bu bilgiyle uyumlu olarak, sunduğumuz vakada da klinik şikayetlerin 3 ay öncesinden başladığı belirtilmişti ve ÜFK'de her üç fazda da artmış radyofarmasötik tutulumu izlenmişti.

Ancak hastalığın evresi ve etkilenen ekstremiteler bölgesine göre bu klasik sintigrafik paternden farklı bulgular da izlenebilmektedir. Her ne kadar vakamızda etkilenen bölge alt ekstremiteler olsa da ÜFKS bulguları her üç fazda da pozitif izlenmişti. Ancak yine de, sintigrafide özgüllüğün düşük olması nedeniyle, sadece sintigrafik görüntüleme ile RSD tanısı konulamayacağı aşikardır. Biz de olgumuzda, kemik sintigrafisi isteme endikasyonu olan okült fraktür tanısını dışlayarak RSD tanısı koyarken, hastanın anamnezi, fizik muayene, laboratuvar ve radyolojik bulgularından faydalandık. Bu bağlamda, özellikle hasta anamnezini detaylı şekilde almanın, doğru klinik tanıyı ortaya koymada ne kadar önemli olduğunun bir kez daha anlaşılmasını sağlamıştır.

RSD'nin çocuk yaş grubunda, erişkinlerden farklı olarak alt ekstremitelerde daha sık görüldüğü bildirilmiştir [7]. Çocuk yaş grubunda yapılan bir başka çalışmada da ilginç bir şekilde sol alt ekstremitenin ve özellikle ayak bileği bölgesinin daha sık etkilendiği belirtilmiştir [9]. Bizim olgumuzda da bunlara benzer şekilde sol ayak bileği bölgesinde RSD saptanmıştır.

Erişkinlerde travma ve kırık RSD için önemli tetikleyici unsurlar iken, çocuklarda bu unsurların daha hafif şiddette olmasının ve hatta psikolojik etkenlerin bile RSD gelişmesi için yeterli olabildiği bildirilmiştir [7,9-11].

Bizim vakamızda ise şiddetli vasıfta ve tekrarlayan özellikte travma maruziyeti söz konusuydu. Bu durumun; hastanın taekwondo sporu yapması ve yoğun bir antrenman-müsabaka programı ile de ilişkili olarak, klinik bulguların çok belirgin hissedilmemesine ve tanının gecikmesine neden olmuş olabileceğini düşünmekteyiz.

RSD tanısında radyolojik incelemelerden sonra ÜFKS yaygın şekilde kullanılmakla birlikte, bu

görüntüleme yönteminin sensitivite ve spesifisite oranlarında farklı sonuçlar bildirilmiştir. Yapılan bir meta-analiz çalışmasında kompleks bölgesel ağrı sendromunda ÜFKS'nin sensitivitesi %87, spesifisitesi %67 olarak bulunmuştur [12].

Her ne kadar spesifisitesi düşük olsa da sensitivitesinin yüksek olması nedeniyle klinik olarak şüpheli RSD vakalarında veya bizim olgumuzda olduğu gibi sebebi tam olarak ortaya konulamayan bölgesel ağrı durumlarında ÜFKS'nin ayırıcı tanı için önemli bir görüntüleme yöntemi olduğunu, ve günümüzde hemen hemen tüm 2-3. basamak sağlık kuruluşlarında nükleer tıp birimlerinin bulunması ve uygulamasının basit, güvenilir bir teknik olması nedeniyle klinisyenler tarafından etkin şekilde kullanılması gerektiği kanaatini taşımaktayız.

Sonuç olarak, bu RSD olgusunun; çocuk yaş grubunda ve alt ekstremitelerde olması ve ÜFKS ile tesadüfi olarak tanı alması nedeniyle ilgi çekici bir vaka olduğunu, ve klinisyenlere çocuklarda görülen ekstremiteler ağrılarında RSD 'nin de akılda tutulması gerektiğini göstermesi açısından önemli olduğunu düşünüyoruz.

**Çıkar Çatışması Beyanı:** Yazarlar çıkar çatışması olmadığını bildirmişlerdir.

**Finansal Destek:** Bu çalışma her hangi bir fon tarafından desteklenmemiştir.

**Declaration of Conflicting Interests:** The authors declare that they have no conflict of interest.

**Financial Disclosure:** No financial support was received.

## KAYNAKLAR

- Özyalçın S, Dinçer S. Kompleks rejyonel ağrı sendromu. *Nöropsikiyatri Arşivi* 2009;46:70-5.
- Teasdall RD, Smith BP, Koman LA. Complex regional pain syndrome (reflex sympathetic dystrophy). *Clin Sports Med* 2004;23:145-55.
- Kachko L, Efrat R, Ben Ami S, et al. Complex regional pain syndromes in children and adolescents. *Pediatr Int* 2008;50:523-7.
- Cruz N, O'Reilly J, Slomine BS, Salorio CF. Emotional and neuropsychological profiles of children with complex regional pain syndrome type-I in an inpatient rehabilitation setting. *Clin J Pain* 2011;27:27-34.
- Akbaş M, Yeğin A, Karşlı B. Reflex sympathetic dystrophy in a 10 year old pediatric patient: case report. *Türkiye Klinikleri J Anest Reanim* 2008;6:87-90.

6. Petje G, Aigner N. Reflex sympathetic dystrophy in children. *Arch Orthop Trauma Surg* 2000;120:465-6.
7. Karling M. Complex regional pain syndrome 1: a condition of the mind or in the body? *Acta Paediatr* 2008;97:848-50.
8. Ömür Ö, Kapulu C, Uğur Ö. Kas iskelet sistemi hastalıklarında nükleer tıp yöntemleri. *TOTBİD Dergisi* 2007;6:1-8.
9. Tan EC, Zijlstra B, Essink ML, et al. Complex regional pain syndrome type I in children. *Acta Paediatr* 2008;97:875-9.
10. Low AK, Ward K, Wines AP. Pediatric complex regional pain syndrome. *J Pediatr Orthop* 2007;27:567-72.
11. Tuna S, Balcı N. Raynaud fenomeni'ni taklit eden kompleks bölgesel ağrı sendromu tip 1. *Dicle Tıp Dergisi* 2014;41:595-8.
12. Ringer R, Wertli M, Bachmann LM, et al. Concordance of qualitative bone scintigraphy results with presence of clinical complex regional pain syndrome 1: meta-analysis of test accuracy. *Eur J Pain* 2012;16:1347-56.