



Servet KILIÇ<sup>1</sup>  
Eren POLAT<sup>2</sup>  
Sema ÇAKIR<sup>2</sup>

<sup>1</sup> Namık Kemal Üniversitesi,  
Veteriner Fakültesi,  
Cerrahi Anabilim Dalı,  
Tekirdağ, TÜRKİYE

<sup>2</sup> Fırat Üniversitesi,  
Veteriner Fakültesi,  
Cerrahi Anabilim Dalı,  
Elazığ, TÜRKİYE

Geliş Tarihi : 13.10.2016  
Kabul Tarihi : 08.11.2016

#### Yazışma Adresi Correspondence

Eren POLAT  
Fırat Üniversitesi,  
Veteriner Fakültesi,  
Cerrahi Anabilim Dalı  
Elazığ - TÜRKİYE

erenpolat@firat.edu.tr

## OLGU SUNUMU

F.Ü.Sağ.Bil.Vet.Derg.  
2017; 31 (2): 137 - 139  
http://www.fusabil.org

### Bir Dağ Keçisinde (*Capra aegagrus*) Ateşli Silah Yaralanması Nedenli Beyin Travma Olgusu \*

Bu olgu sunumunda kliniğimizde nadiren karşılaşılan bir dağ keçisinde ateşli silah yaralanmasına bağlı şekillenen kranial lezyonun klinik, radyolojik ve tomografik bulgular ile uygulanan sağaltımın meslektaşlarımızın dikkatine sunulması amaçlanmıştır.

**Anahtar Kelimeler:** Dağ keçisi, beyin, travma, tomografi

#### A Gunshot Caused Traumatic Brain Injury in a Mountain Goat (*Capra aegagrus*)

This case report aimed at presenting to the attention of our colleagues the clinical, radiographic and computer tomography findings of the cranial lesion caused by gunshot injury in and the treatment applied to a mountain goat which is rarely encountered in our clinic.

**Key Words:** Mountain goat, brain, trauma, tomography

#### Giriş

Avrupa, Orta Asya ve Amerikan'ın sarp dağlarında görülen dağ keçisi (*Capra aegagrus*) ülkemizde Kuzeydoğu, Doğu Anadolu ve Toroslar'ın doğusunda bulunmaktadır (1-3).

Çiğ ve heyelan altında kalma, sarp kayalardan düşme, uçurumdan yuvarlanma ve iklimsel kuraklığa bağlı yetersiz beslenme sonucu birçok dağ keçisi telef olmaktadır (3, 4).

Genel vücut travmaları içerisinde kafa travmaları en sık görülen travmadır. Kafa travmalarının %80'i hafif, %10'u orta ve %10'u şiddetli derecede şekillenmektedir. Kafa travmaları künt ve penetran kafa travmaları olmak üzere ikiye ayrılır. Künt travmalar; trafik kazaları ve yüksekten düşmeler sonucu şekillenirken; penetran travmalar ateşli silah yaralanmaları gibi nedenlerden dolayı oluşmaktadır (5-11).

Kafa travmasında şekillenen ilk hasara primer hasar denir. Bunlar; kontüzyon, parankimal hematoma, epidural hematoma, subdural hematoma, aksonal ve vasküler hasarlardır. Travma sonrası oluşan sekonder hasarlar ise intrakranial basınç artışı, serebral ödem, enfeksiyon, hipoksi ve enfarktüstür (6, 7, 9-11).

Kafa travmaları sonucunda en sık görülen klinik semptom şuur (bilinç) kaybıdır. Bunun dışında çoğunlukla çift taraflı epistaksis, görme ve pupillar reflekslerde bozukluklar, vestibüler sendrom, arka beyin sendromuna bağlı kranial sinir disfonksiyonları ve anormal solunum çeşitleri görülebilir. Travmayı takiben şekillenen vestibüler sendrom sonucu kafa vücudun bir yanına doğru döner ve hayvan o yöne doğru dar daireler çizerek hareket eder (6, 7, 9-13).

Beyin parankiması ve meningeal boşluğu içeren tüm intrakranial kanamalar beyin kanaması olarak tanımlanmaktadır (10, 14, 15). Beyin kanamaları sonrasındaki intrakranial basınç artışına bağlı olarak dolaşım bozukluğu ve beyin ödemi oluşur. Azalan kan akımı nöral perfüzyon bozukluğuna bağlı olarak beyin parankimasında hipoksiye ve hipoksiye bağlı yaygın lokal veya genel hücre ölümlerine yol açar (5, 9-11, 15, 16).

Bu olgu sunumunda kliniğimizde nadiren karşılaştığımız bir dağ keçisinde ateşli silah yaralanmalı kafa travmasının klinik ve diğer tanısal bulguları ile sağaltım sonucunun rapor edilmesi amaçlanmıştır.

\* 14. Ulusal Veteriner Cerrahi Kongresi, 23-26 Ekim 2014, Antalya.

## Olgu Sunumu

Yaklaşık bir yaşlı, dişi bir dağ keçisi sol göz kapağı üzerinde şişlik, kendi etrafında sürekli dönme ve başını normal anatomik pozisyonunda tutamama şikayeti ile Fırat Üniversitesi Veteriner Fakültesi Hayvan Hastanesi Cerrahi Anabilim Dalı'na getirildi.

Klinik muayenede dağ keçisinin yem yeme ve su içmesinin normal, vücut kondisyonunun iyi, nabız (dakikada 74), solunum (dakikada 25) ve vücut ısısının (39.2 °C) fizyolojik sınırlar içinde olduğu görüldü. Ancak hayvanın dişlerini belirli aralıklarla gıcırdattığı, sol üst göz kapağında travmaya bağlı bir şişlik olduğu, başını sürekli sağ arka tarafına çevirdiği ve kulaklarını dik tuttuğu (Şekil 1a), kendi etrafında dar daireler çizerek döndüğü, sol pupillada dilatasyon, pupillar refleksin zayıf ve optik diskin ödemli olduğu tespit edildi. Radyografik muayenede vücudun birçok yerinde saçma tanelerinin olduğu, baş bölgesine isabet eden saçma tanelerinden ikisinin temporal, birisinin ise frontal bölgede lokalize olduğu saptandı (Şekil 1b).

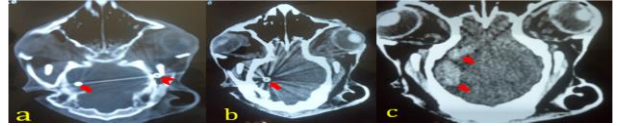


**Şekil 1.** Olgunun genel görünümü ve başın tutuş pozisyonu (a), baş ve boyun bölgesinin lateral radyografisinde çok sayıda saçma tanesi (b) görülmektedir.

Tedavi amacıyla, beyin ödemeine karşı %30'luk dekstroz 150 mL/saat hızla günlük 300 mL olmak üzere 3 gün intravenöz verilirken, 3 gün arayla 0.3 mg/kg dozunda 3 kez intravenöz deksametazone (Devamed®, Topkim, Türkiye), aynı süre boyunca günlük antibiyotik (0.3 mL/10kg i.m., Cephaxon, Toprak, Türkiye) uygulaması yapıldı. Sağaltımdan iki hafta sonra yapılan muayenede hayvanın diş gıcırdamasında azalma, göz kapağındaki ödemde tam bir rezorbsiyon sağlanmasına karşın başın tutuş pozisyonunda önemli bir değişiklik olmadığı saptandı. Hayvanın klinik tablosunda önemli bir değişikliğin olmaması nedeniyle kafanın bilgisayarlı tomografi (BT)'sinin alınmasına karar verildi.

Hayvana 24 saatlik yem ve 6 saatlik su kısıtlamasının ardından 0.1 mg/kg ksilazin hidroklorür (Alfazyne, Ege-Vet, Türkiye) ve 10 mg/kg ketamine hidroklorür (Alfamine, Ege-Vet, Türkiye) intramusküler uygulanarak anestezi sağlandı. BT (HITACHI W1000 XR CT System, Japan) masasına sırt üstü pozisyonda tespit edildikten sonra kafadan ventro-dorsal pozisyonda 5 mm kalınlıkta seri kesitler alındı. Alınan axial kesitlerde kafatasının parietal duvarına yakın bölgesinde beyinde sınırları belirgin yuvarlak küçük hiperdens bir odak (Şekil 2a, b) ile sınırları belirgin geniş lokalize izodens alanlar (Şekil 2c) tespit edildi. Bu bulgulardan hareketle hayvana bir saçma tanesinin (hiperdens alan) neden olduğu beyinin kanaması (izodens alan) tanısı konuldu. Kanama

craniotomi için uygun şart ve ekipmanın olmamasından dolayı, uygulanan %30'luk dekstroz ve üç gün ara ile üç kez uygulanan deksametazone ile rezorbe edilmeye çalışıldı. Genel sağlık durumu normal görülen hayvan (Şekil 1a), bakım-beslenmesinin kapalı bir mekanda sürdürülmesi şartıyla taburcu edildi. Dağ keçisi tedavisinin ardından altı aylık rehabilitasyon dönemi sonrasında yapılan kontrollerin ardından yaşamını kendi kendine idame ettirebileceği görüşüne varılarak doğal habitatına bırakılmıştır.



**Şekil 2.** Olguda alınan transversal kranial BT kesitlerinde; a, b: beyinde (oklar) ve kafatasının dış parietal kısmında (ok başı) saçma tanelerinin andıran sınırları belirgin küçük yuvarlak hiperdens; c: kafa tası kemiğinin iç parietal tarafına lokalize olmuş beyin kanamasını andıran sınırları belirgin geniş izodens (oklar), alanlar görülmektedir.

## Tartışma

Beyin kanaması insanlarda kongenital vasküler anomaliler, koagülasyon bozuklukları, arteroskleroz, hipertansiyon, primer ve metastazik beyin tümörleri, trafik kazaları, ateşli silah ve penetran cisimler sonucu yaygın olarak görülmektedir ve şekillenen ani ölüm ve felç olgularının en önemli sebeplerindedir (6-11, 16, 17). Olgumuzda dağ keçisinde beyin travmasının nedeni ateşli silah yaralanmasına bağlı olarak beyne yerleşen saçma tanesidir.

İnsanlar ve vahşi hayvanlar tarafından avlanma ve doğal nedenlerle (kavga, yüksekten düşme, hastalık, kötü beslenme) birçok dağ keçisi telef olmaktadır (3, 4). Sunulan olguda vücudun muhtelif yerlerinde saçma tanelerinin bulunması travmanın bir avlanma neticesinde meydana geldiğini göstermektedir. Olgunun klinik ve radyografik bulguları dikkate alınarak sağaltım uygulandı. Hayvanın klinik tablosunda önemli bir değişikliğin olmaması sonucu alınan kranium BT'sinde beyin parietal bölgesinde bir saçma tanesinin olduğu ve sınıırı düzgün lokalize geniş kanama odaklarını andıran izodens alanlar belirlenmiştir. Bu bulgulardan hareketle hayvana bir saçma tanesinin (hiperdens alan) neden olduğu beyinin kanaması (izodens alan) tanısı konulmuştur.

Beyin kanaması, kanamanın tipi ve şiddeti ile etkilenen beyin dokusuna bağlı olarak çeşitli nörolojik semptomlar (kusma, disfaji, inkoordinasyon, görme bozukluğu, bilinç kaybı, epilepsi, paresi) gösterir (5, 9, 14, 16-18). İnsanlarda ani başlayan şiddetli baş ağrısı, bulantı ve bilinç kaybı gibi nörolojik semptomlar kranial hemorajinin tipik bulguları olarak kabul edilmektedir. Nörolojik bulgular genelde ani başlar ve progresif seyir gösterir. Beyindeki lokalizasyon ve yaygınlığına göre hemiparezis (posterior fossa) ve oftalmopleji, hırıltılı

solunum, myosis ve koma gibi serebellum veya medulla oblongata patolojileri görülür (14, 17, 18). Benzer bozukluklar bulunan hastalıkların ayırıcı tanısında başta BT ve magnetik rezonans (MR) görüntüleme, beyin omurilik sıvısı (BOS) analizi ve Elektro-Ensefalo-Gram (EEG)'den yararlanmak önemlidir (5, 9, 10, 14, 16). Olgumuzda tomografik olarak tanınan beyindeki saçma tanesi nedenli inkoordinasyon saptanmıştır.

Yaygın ve devam eden beyin kanamaları hastayı komaya ve ölüme götüren komplike bir süreç olduğundan yoğun bakım altında bir sağaltım uygulanır. Bilinci açık lokal beyin kanamalı hastaların gözetim altında tutulması ve şikayetine yönelik semptomatik tedavi uygulamasının yapılması önerilmektedir. Kortikosteroidlerin özellikle deksametazon ve betametazonun beyin kanaması riskini azalttığı belirtilmiştir (9-11, 16). Hastaya beyin ödeminin rezolusyonu ve kanamanın önlenmesine yönelik olarak kortikosteroidler ve hipertonic sıvılar uygulanmıştır.

### Kaynaklar

1. Wilson DE, Reeder DM. Mammal Species of the World. Baltimore, USA: The Johns Hopkins University Press, 2005.
2. Jaudas U, Mobini S. The Goat Handbook. New York, USA: Barron's, 2006.
3. Weinberg P, Jdeidi T, Masseti M, Nader I, Smet K, Cuzin F. *Capra aegagrus*. In: IUCN 2008. IUCN Red List of Threatened Species.
4. Anonim. <http://www.epa.gov/climatechange/impactsadaptati on/ecosystems.html/> 11.09.2016.
5. Akın F, Beşaltı Ö. Veteriner Nöroşiruji. Ankara: Barışhan Matbaası, 2000.
6. Slatter D. Textbook of Small Animal Surgery. Philadelphia, USA: Saunders Company, 2003.
7. Battaglia AM. Small Animal Emergency and Critical Care for Veterinary Technicians. 2nd Edition, Philadelphia, USA: Saunders, 2007.
8. Mahapatra AK, Kumar R, Kamal R. Text Book of Traumatic Brain Injury. London, UK: Jaypee Brothers Medical Puplicer Ltd, 2012.
9. Özaydın İ. Veteriner Acil Klinik. Erzurum: Eser Ofset Matbacılık, 2004.
10. Fossum TW. Small Animal Surgery. 3rd Edition, Philadelphia, USA: Mosby, 2007.
11. Görgül OS, Yanık K, Seyret İntaş D, ve ark. Veteriner Genel Cerrahi. Malatya: Medipres, 2012.
12. Bassert JM, Thomas JA. McCurnin's Clinical Textbook for Veterinary Technicians. Philadelphia, USA: Saunders, 2015.
13. Kahn CM, Line S. The Merck/Merial Manual For Pet Health. Home Edition, New Jersey, USA: Merck & Co, 2005
14. Beers MH. The Merck Manual of Medical Information-Home Edition, New Jersey, USA: Merck&Co, 2003
15. Auer JA. Equine Surgery. Philadelphia, USA: Saunders, 1992.
16. Akın F, Samsar E. Özel Cerrahi. Malatya: Medipres, 2002.
17. Geraldo EA. Intracerebral Hemorrhage. The Merck Manual—Professional Edition, New Jersey, USA: AP Technology Holdings LLC, 2016.
18. Wolfsthal SD. NMS Medicine. Philadelphia, USA: Lippincott 2012.

Mevcut olguda hayvanın hayati tehlikeyi atlattığı (Şekil 1a), hematomun zamanla rezorbe olabileceği fakat koordinasyon bozukluğu ve görme kaybının kalıcı olacağı, bakım-beslenmesinin kapalı bir mekanda sürdürülmesinin gerekliliği belirtilerek hayvan taburcu edilmiştir. Dağ keçisinin taburcu edildikten altı ay sonra genel durumunun kendi yaşamını idame ettirecek kadar iyileştiği öğrenilmiştir. Buradan lokal beyin kanamalarının uzun sürede rezorbe olacağı, klinik tabloda buna paralel bir düzelmenin olacağı yöndeki görüşümüz teyit edilmiştir.

Bu olgu sunumunda beyin travması şüphesi bulunan yaban hayvanlarında detaylı klinik ve radyografik değerlendirmelerin yanında BT gibi ileri görüntüleme tekniklerinden mutlaka yararlanılması gerektiği kanısına varılmıştır.