

## Parotis Bezinden Kaynaklı Sialolipom

### Sialolipoma of the Parotid Gland: Case Report

Ayfer ÖZDEMİR,<sup>a</sup>  
Erkan ORHAN<sup>b</sup>

<sup>a</sup>Serbest Hekim,  
Uşak

<sup>b</sup>Plastik, Rekonstrüktif ve  
Estetik Cerrahi AD,  
Namık Kemal Üniversitesi  
Tıp Fakültesi,  
Tekirdağ

Geliş Tarihi/Received: 23.05.2017  
Kabul Tarihi/Accepted: 23.06.2017

Yazışma Adresi/Correspondence:  
Erkan ORHAN  
Namık Kemal Üniversitesi Tıp Fakültesi,  
Plastik, Rekonstrüktif ve  
Estetik Cerrahi AD, Tekirdağ,  
TÜRKİYE/TURKEY  
eorhan@yahoo.com

**ÖZET** Sialolipom, normal görünümlü tükürük bezi içeriği ile yağ hücrelerinin birleşiminden oluşan ve nadir görülen benign tükürük bezi tümörüdür. Sialolipomlar majör ve minör tükürük bezlerinden kaynaklansa da en sık parotis bezinde görülür. Altmış yaşında erkek hasta sağ yanağında 2 yıl önce oluşan ve zamanla büyüyen ağrısız şişlik nedeniyle hastanemize başvurdu. Fizik muayenede sağ parotis lojunda yumuşak kıvamda ele gelen kitle tespit edildi. Yapılan ultrasonografide (USG) sağ parotis bezi lojunda 4x3x2cm boyutlarında düzgün sınırlı, lobule konturlu, hipoekoik kitle lezyonu saptandı. Lezyon total olarak eksize edildi ve patolojik incelemesi sonucu sialolipom tanısı konuldu. Sialolipom tükürük bezi tümörlerinin nadir görülen bir varyantıdır ve yanak bölgesi kitlelerinin ayırıcı tanısında akılda tutulmalıdır.

**Anahtar Kelimeler:** Parotis neoplazileri; lipom

**ABSTRACT** Sialolipoma which is composed of adipocyte cells and glandular tissue is a rare salivary gland tumor. Sialolipomas can be found in the major and minor salivary glands but most commonly in the parotid gland. Sixty year old male presented with a painless, buccal mass, which had been growing slowly over two year. On physical examination a soft mass was detected on parotid gland. On ultrasonography examination 4x3x2 cm sized hypoechoic mass with limited lobulated contours was detected in the right parotid gland. Lesion had been excised totally. According to microscopic examination; the diagnosis was sialolipoma. Sialolipoma is a rare variant of salivary gland tumors and it should be kept in mind for differential diagnosis of buccal masses.

**Keywords:** Parotid neoplasms; lipoma

**S**ialolipom nadir görülen benign tükürük bezi tümörüdür. Sialolipom terimi ilk defa Nagao ve ark. tarafınca 2001 yılında, normal görünümlü tükürük bezi içeriği ile yağ hücrelerinin birleşiminden oluşan bifazik tükürük bezi tümörünü tanımlamak için kullanılmıştır ve bu terim 2005 yılında Dünya Sağlık Örgütü (DSÖ) tarafından, baş boyun tümörleri sınıfına dahil edilmiştir.<sup>1,2</sup>

Sialolipom majör ve minör tükürük bezlerinden kaynaklanabilse de en sık parotis bezinde görülür ve tüm parotis bezi tümörlerinin %0.5'inden daha azını oluşturur.<sup>3</sup> Tümörün görülmesi sıklığı açısından parotis bezini damak ve submandibular bez izlemektedir.<sup>4</sup> Tipik klinik görünümü ağrısız yavaş büyüyen kitledir.<sup>5</sup> En sık olarak erişkin erkeklerde görülse de konjenital sialolipom vakaları da bildirilmiştir.<sup>3</sup> Bu çalışmada kliniğimizde takip ettiğimiz bir sialolipom vakasını sunmaktayız.

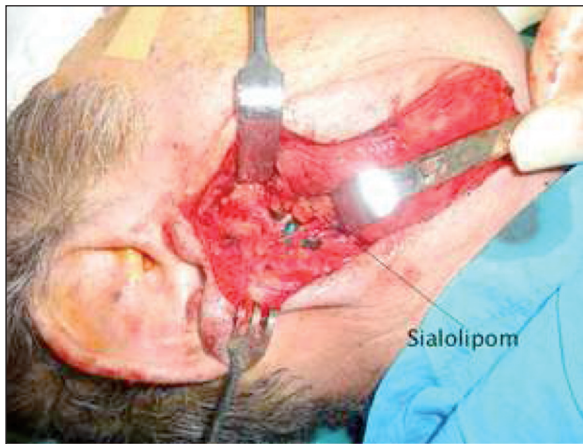## OLGU SUNUMU

Bu çalışma Helsinki Deklarasyonu Prensiplerine uygun olarak hazırlanmış ve hastadan gerekli yazılı onam alınmıştır. Altmış yaşında erkek hasta sağ yanağında 2 yıl önce oluşan ve zamanla büyüyen ağrısız şişlik nedeniyle hastanemize başvurdu. Fizik muayenede sağ parotis lojunda yumuşak kıvamda ele gelen kitle tespit edildi. Hastanın herhangi bir geçirilmiş travma ya da enfeksiyon hikayesi yoktu. Yapılan ultrasonografide (USG) sağ parotis bezi lojunda 4x3x2cm boyutlarında düzgün sınırlı, lobule konturlu, hipoekoik kitle lezyonu tespit edildi. Muayenede ve USG'de servikal bölgede lenfadenopatiye rastlanmadı. Hasta bu bulgular eşliğinde operasyona alındı.

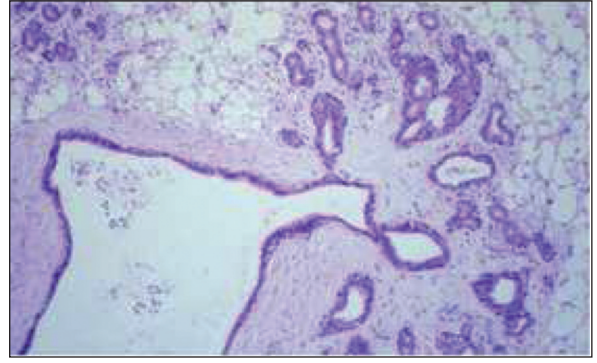
Operasyon sırasında parotisteki kitlenin lobule, düzgün sınırlı, kapsüllü, 4x3x2 cm. boyutlarında ve derin lobla bağlantılı bulunduğu izlendi. Fasial sinir dalları korunarak total parotidektomi yapıldı (Resim 1).

Lezyonun patolojik incelemesinde; parotis bezi parankiminin atrofik olduğu, tükrük kanallarının dilate olduğu, kanal çevresinde orta derecede fibrozis ve yaygın yağ dokusu bulunduğu görüldü ve sialolipom tanısı konuldu (Resim 2, 3).

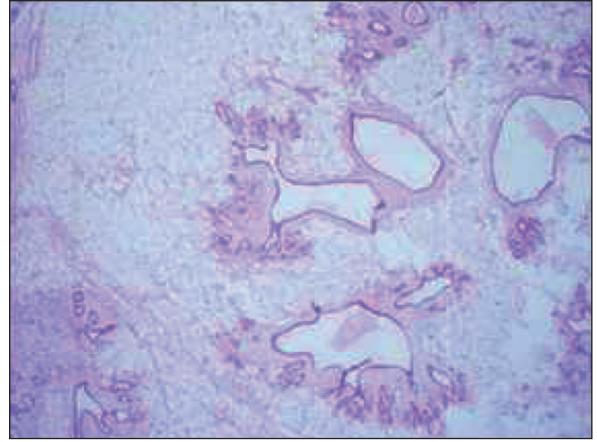
Postoperatif dönemde hastanın fasial sinir fonksiyonlarının normal olduğu görüldü. Hasta 2 yıl boyunca 3 aylık aralıklarla takip edildi ve herhangi bir komplikasyon ve nüks izlenmedi (Resim 4).



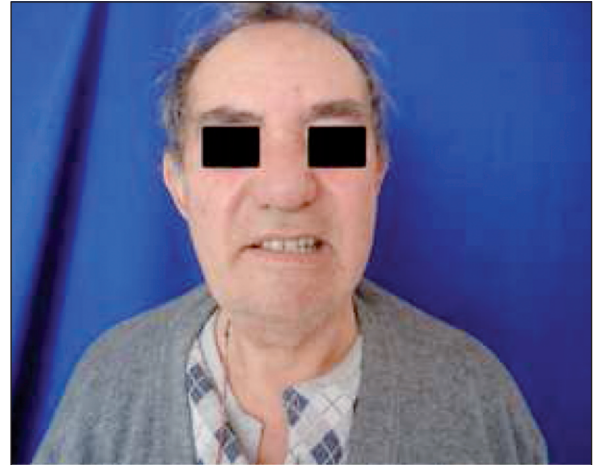**RESİM 1:** İntraoperatif fasial sinir diseksiyonu ve kitlenin görünümü.



**RESİM 2:** Atrofik gland parankimi, dilate kanallar, çevresinde fibrozis ve yaygın yağ dokusu (Hematoksilen-Eosin, x40).



**RESİM 3:** Dilate duktuslar etrafında yoğun fibrozis ve lenfosit infiltrasyonu (Hematoksilen-Eosin, x40).



**RESİM 4:** Hastanın postoperatif 6. aydaki görünümü (fasial sinir fonksiyonları normal).

## TARTIŞMA

Sialolipomun etyolojisi konusunda fikir birliği yoktur. Bir görüşe göre hamartamatöz orijindir,<sup>6</sup> diğer

görüşe göre ise, tükrük bezi disfonksiyonu nedeni ile oluşmaktadır. Tükrük bezi disfonksiyonu sonrası normal tükrük bezi dokusu içindeki matur adipositler ile atrofik tükrük bezi glandüler elemanları yer değiştirmekte ve buna onkositoz, metaplazi, fibrosis ve lenfatik infiltrasyon gibi kronik duktal epitelyal değişiklikler eşlik etmektedir.<sup>7</sup>

Sialolipom tanısının konulmasında görüntüleme yöntemlerinin etkisi kısıtlıdır. Bilgisayarlı Tomografi (CT) veya Manyetik Rezonans görüntüleme (MRI), sialolipom, sınırları belirgin kitle olarak görülse de radyolojik olarak kendisine özgü bir görüntüsü yoktur. USG tanı koymada yetersiz kalmakta, ince iğne aspirasyon biyopsisi ise lezyonların %50'sinden daha azında tanı koydurmaktadır.<sup>8</sup> Kesin tanı ancak histolojik olarak konulabilmektedir.<sup>9</sup>

Histolojik olarak sialolipomda, matur adiposit doku ile tükrük bezinin normal hücreleri olan asiner ve duktal hücrelerin iç içe geçtiği görülmektedir. Tümör dokusunun %75-90'ını matur adipositler oluşturmakta, asiner hücreler özellikle tümör çevresinde seyrek olarak dağılmaktadır.<sup>5</sup> Onkositik, skuamöz veya sebace metaplazi, lenfatik infiltrasyon, glandüler atrofi, periduktal fibrozis, duktal dilatasyon ve periferik sinir içeriğinin bulunması görülebilecek diğer histolojik bulgulardır.<sup>3,5</sup> Adiposit ve asiner/duktal hücrelerde mitotik aktivite ve pleomorfizm görülmemektedir.<sup>10</sup>

Literatürde zamanımıza kadar yaklaşık 68 sialolipom vakası bildirilmiştir. Bu vakaların 32'si parotis bezinde, 8'i submandibuler bezde; 9'u damaktaki, 4'ü ağız tabanındaki, 5'i bukkal mukozadaki, 4'ü labial mukozadaki, 4'ü dildeki ve 2'si retromolar alandaki minör tükrük bezlerinde tespit edilmiştir (Tablo 1).<sup>11-19</sup>

Sialolipom ayırıcı tanısında lipomatososis, adiposit içeriği olan pleomorfik adenom ve adneolipom vardır.<sup>20</sup> Lipomatososis genellikle yaşlılarda görülür ve sialolipomdan fibroz kapsül ile sarılı olmaması ve içeriğinde tükrük bezi hücrelerinin olmaması ile ayrılır.<sup>21</sup> Pleomorfik adenom ise tükrük kanallarının ve koyu boyanan miyoepitelyal hücrelerin bulunması ile ayrılır.<sup>10,20</sup> Adenolipom histolojik olarak sialolipom ile benzer görünümündedir

**TABLO 1:** Literatürdeki sialolipom vakalarının demografik özellikleri ve görüldüğü lokalizasyonlar.<sup>11-19</sup>

Lokalizasyon	Olgu sayısı
Yaş (Yıl)	49.5
Cinsiyet	
Kadın	28(%41.1)
Erkek	40(%58.9)
<b>Lokalizasyon</b>	
Parotis bezi	32(%47.1)
Submandibular bez	8(%11.8)
Damak (Minör tükrük bezi)	9(%13.2)
Ağız tabanı (Minör tükrük bezi)	4(%5.9)
Bukkal mukoza (Minör tükrük bezi)	5(%7.3)
Labial mukoza (Minör tükrük bezi)	4(%5.9)
Dil (Minör tükrük bezi)	4(%5.9)
Retromolar alan (Minör tükrük bezi)	2(%2.9)
Total	68(%100)

fakat asiner hücreleri olmadan adiposit ve duktal yapılar birarada bulunur.<sup>9,10</sup>

Sialolipomların tedavisi minör tükrük bezlerinde bezin total eksizyonudur. Major tükrük bezlerinde ise fasial siniri koruyarak superfisial parotiroidektomi yapılmasıdır.<sup>10,21</sup> Bizim olgumuzda olduğu gibi literatürdeki 2 olguda fasial sinir korunarak total parotiroidektomi yapılması gerekmiştir.<sup>10</sup> Cerrahi sonrası rekürrens sadece bir vakada görülmüştür ve bu vakada uygun eksizyon yapılmadığı için rekürrens olduğu rapor edilmiştir.<sup>19,22</sup> Malign transformasyon gösteren sialolipom vakası görülmemiştir.<sup>3,5</sup>

Sonuç olarak, sialolipom nadir görülen tükrük bezi tümörü olsa da, tükrük bezi tümörleri olan vakalarda ayırıcı tanıda düşünülmesi önerilmektedir. Malign transformasyonu bildirilmemiş olmakla birlikte lezyonun total eksizyonu rekürrens olmaması için gereklidir.

#### **Çıkar Çatışması**

*Yazarlar herhangi bir çıkar çatışması veya finansal destek bildirmemiştir.*

#### **Yazar Katkıları**

*Çalışma hazırlanırken tüm yazarlar eşit katkı sağlamıştır.*

## KAYNAKLAR

1. Nagao T, Sugano I, Ishida Y, Asoh A, Munakata S, Yamazaki K, et al. Sialolipoma: a report of seven cases of a new variant of salivary gland lipoma. *Histopathology* 2001;38(1):30-6.
2. Agaimy A. Fat-containing salivary gland tumors: a review. *Head Neck Pathol* 2013;7 Suppl 1:S90-6.
3. Mitra S, Sundaram A, Vasishtha RK, Dey P. Sialolipoma of infancy-a rare benign salivary gland neoplasm and a potential diagnostic pit-fall in cytology. *Cytopathology* 2016;27(6):501-3.
4. Agaimy A, Ihrler S, Märkl B, Lell M, Zenk J, Hartmann A, et al. Lipomatous salivary gland tumors: a series of 31 cases spanning their morphologic spectrum with emphasis on sialolipoma and oncocytic lipoadenoma. *Am J Surg Pathol* 2013;37(1):128-37.
5. Qayyum S, Meacham R, Sebelik M, Zafar N. Sialolipoma of the parotid gland: case report with literature review comparing major and minor salivary gland sialolipomas. *J Oral Maxillofac Pathol* 2013;17(1):95-7.
6. Kidambi T, Been MJ, Maddalozzo J. Congenital sialolipoma of the parotid gland: presentation, diagnosis, and management. *Am J Otolaryngol* 2012;33(2):279-81.
7. Akrish S, Leiser Y, Shamira D, Peled M. Sialolipoma of the salivary gland: two new cases, literature review, and histogenetic hypothesis. *J Oral Maxillofac Surg* 2011;69(5):1380-4.
8. Doğan S, Can IH, Unlü I, Süngü N, Gönültaş MA, Samim EE. Sialolipoma of the parotid gland. *J Craniofac Surg* 2009;20(3):847-8.
9. Ahn D, Park TI, Park J, Heo SJ. Oncocytic sialolipoma of the submandibular gland. *Clin Exp Otorhinolaryngol* 2014;7(2):149-52.
10. Binmadi NO, Chaisuparat R, Levy BA, Nikitakis NG. Sialolipoma of the lower lip: case report and literature review. *Open Dent J* 2012;6:208-11.
11. Leyva Huerta E, Quezada Rivera D, Tenorio Rocha F, Tapia JL, Portilla Robertson J, Gaitán Cepeda LA. Sialolipoma of minor salivary glands: presentation of five cases and review of the literature with an epidemiological analyze. *Indian J Otolaryngol Head Neck Surg* 2015;67(Suppl 1):105-9.
12. Handra-Luca A. Vascular changes in hard palate sialolipoma: sialoangiolipoma or vascular malformation? *J Oral Maxillofac Pathol* 2015;19(2):269.
13. Teo DT, Johnson RF, McClay JE. An unusual tongue base mass in an infant: tongue base sialolipoma. *Ear Nose Throat J* 2015;94(12):E14-6.
14. Mazlumoglu MR, Altas E, Oner F, Ucuncu H, Calik M. Congenital sialolipoma in an infant. *J Craniofac Surg* 2015;26(8):e696-7.
15. Pandey D, Vats M, Akhtar A, Pathania OP. Sialolipoma of the parotid gland: a rare entity. *BMJ Case Rep* 2015;16:2015.
16. Parmar HV. Oncocytic lipoadenoma of submandibular gland: a case report. *J Clin Diagn Res* 2015;9(3):ED05-6.
17. Kanzara T, Virk JS, Al-Okati D, Owa T. An unusual parotid mass. *BMJ Case Rep* 2015;14:2015.
18. O'Rourke C, Khan H, Wallis F, Fenton JE. Lipomas of the submandibular space: case report of a sialolipoma and review of diagnostic investigations available. *J Oral Maxillofac Surg* 2015;73(1):99-105.
19. Lee PH, Chen JJ, Tsou YA. A recurrent sialolipoma of the parotid gland: a case report. *Oncol Lett* 2014;7(6):1981-3.
20. de Moraes M, de Matos FR, de Carvalho CP, de Medeiros AM, de Souza LB. Sialolipoma in minor salivary gland: case report and review of the literature. *Head Neck Pathol* 2010;4(3):249-52.
21. Lin YJ, Lin LM, Chen YK, Shen YH, Hsue SS, Wang WC, et al. Sialolipoma of the floor of the mouth: a case report. *Kaohsiung J Med Sci* 2004;20(8):410-4.
22. Gezer EK, Gursoy D, Tekin H. A rare variant of lipoma: sialolipom. *Entcase* 2016;2(108):1-4.