



ARAŞTIRMA

F.Ü.Sağ.Bil.Tıp.Derg.
2017; 31 (3): 147 - 151
http://www.fusabil.org

Erkan ORHAN¹
Serdar ALTUN²

¹ Namık Kemal Üniversitesi,
Tıp Fakültesi,
Plastik Rekonstrüktif ve
Estetik Cerrahi Anabilim Dalı,
Tekirdağ, TÜRKİYE

² Fırat Üniversitesi,
Tıp Fakültesi,
Plastik Rekonstrüktif ve
Estetik Cerrahi Anabilim Dalı,
Elazığ, TÜRKİYE

Genç Erişkin Erkek Hastalarda Üst Ekstremitedeki Benign Yumuşak Doku Tümörlerinin Analizi

Amaç: Bu çalışmada, üst ekstremitede cilt altı kitle tanısı ile askeri birliklerinden kliniğimize sevk edilen genç erişkin erkek hastalar sunulmaktadır.

Gereç ve Yöntem: Aralık 2013 - Aralık 2014 arasında askeri birliklerinden üst ekstremitede kitle ön tanısı ile kliniğimize sevk edilen ve cerrahi müdahale yapılan 20-30 yaş arası erkek hastaların lezyonları histopatolojik tanı, kitle büyüklüğü ve lokalizasyon açısından incelendi.

Bulgular: 77 genç erişkin erkek hastadaki toplam 77 lezyon incelendi. Lezyonların %28.6'si epidermal kist, %27.3'ü ganglion kisti, %18.2'si hemajiom, %14.3'ü lipom, %5.2'si tenosinovial dev hücreli tendon kılıfı tümörü, %3.9'u schwannom ve %2.6'sı ekstraskeletal osteokondrom olarak raporlandı. Tümörler lokalizasyonları açısından incelendiğinde lezyonların %13'ü kolda, %13'ü ön kolda, %38.9'u el ayasında ve %35.1'i parmaklarda olduğu tespit edildi. Lezyonlar boyutları bakımından incelendiğinde %49.3'ü 0-1 cm arasında, %22.1'i 1-2 cm arasında, %20.8'i 2-3 cm arasında, %7.8'i 3 cm'nin üzerinde olduğu tespit edildi.

Sonuç: Üst ekstremitedeki yumuşak doku kitleleri özellikle askerlik gibi bedensel faaliyetlerin yoğun olarak yapıldığı dönemlerde semptomatik olmakta ve askerlerin hastanelere sevklerinin başlıca nedenleri arasında sayılmaktadırlar. Bu lezyonlar ekstremitede distaline doğru daha fazla semptom verdileri için daha küçük boyutlarda bile semptomatik olup eksize edilmektedirler.

Anahtar Kelimeler: Üst ekstremitede, yumuşak doku tümörü, genç erişkin

Analysis of Benign Soft Tissue Mass of Upper Extremity in Young Adult Men

Objective: Aim of this study is presenting of young adults which were referred to our clinic from their military units because of their upper extremity soft tissue masses.

Materials and Methods: In this study upper extremity soft tissue masses of 20-30 years old young adults who were referred to our clinic between November 2014 and November 2015 from their military units were examined according to histopathological diagnosis, size and localization.

Results: 77 lesion from 77 young adults were examined. According to histopathological determination it was reported that 28.6% of lesions were epidermoid cysts, 27.3% of lesions were ganglion cysts, 18.2% of lesions were hemangioma, 14.3% of lesions were lipoma, 5.2% of lesions were tenosynovial giant cell tumor of tendon sheath, 3.9% of lesions were schwannomas and 2.6% of lesions were extraskeletal chondroma. According to location of lesions it was seen that 13% of the lesions were located in arm, 13% in forearm, 38.9% in the palmar part of the hand and 35.1% of lesions were on fingers. According to size of the lesions it was measured that 49.3% of the lesions were 0-1 cm, 22.1%; 1-2 cm, 20.8%; 2-3 cm and 7.8% were under 3 cm.

Conclusions: Benign soft tissue masses of upper extremity can be symptomatic in intensive physical activity period as military service and these are common reason of referring soldiers to hospitals. These lesions are more symptomatic even in smaller sizes when they appear at the distal part of extremity and may be excised from distal part of extremity.

Key Words: Upper extremity, soft tissue mass, young adult

Geliş Tarihi : 24.08.2017
Kabul Tarihi : 06.02.2018

Yazışma Adresi Correspondence

Serdar ALTUN
Fırat Üniversitesi,
Tıp Fakültesi,
Plastik Rekonstrüktif ve Estetik
Cerrahi Anabilim Dalı,
Elazığ - TÜRKİYE

serdaralt@gmail.com

Giriş

Üst ekstremitedeki benign yumuşak doku kitleleri genellikle yavaş büyüyen cilt altı, hareketli kitleler olarak karşımız çıkmaktadırlar (1). Çoğunlukla asemptomik olan bu kitleler özellikle askerlik gibi bedensel faaliyetlerin yoğun olarak yapıldığı dönemlerde daha fazla semptomatik olmakta ve askerlerin hastanelere sevklerinin başlıca nedenleri arasında sayılmaktadırlar.

Bu çalışmada üst ekstremitede cilt altı kitle tanısı ile askeri birliklerinden kliniğimize sevk edilen genç erişkin erkek hastalar sunulmaktadır.

Gereç ve Yöntem

Bu çalışmada kliniğimize 2013 Aralık- 2014 Aralık arasında askeri birliklerinden üst ekstremitede kitle ön tanısı ile sevk edilen ve cerrahi müdahale yapılan 20-30 yaş arası

erkek hastaların lezyonları histopatolojik tanı, boyutlar ve lokalizasyon açısından incelendi. Lezyonlar histopatolojik tanılarına göre gruplandırıldı ve her tanının görülme sayıları ve yüzdeleri hesaplandı. Lezyonların lokalizasyonları, kol, ön kol, el ayası ve parmaklar olarak gruplandırıldı. Kol; omuz eklemi ile dirsek eklemi arasında kalan alan, ön kol; dirsek eklemi ile el bileği distal fleksör çizgisi arasındaki alan, el ayası; el bileği distal fleksör çizgisi ile metakarpofalangial (MKF) eklem distali arasındaki alan, parmak; MKF eklem distali olarak kabul edildi. Kitlelerin büyüklüğü için kitlenin en uzun aksı ölçüldü ve 0-1 cm arası, 1-2 cm arası, 2-3 cm arası ve 3 cm üzeri olarak gruplandırıldı. Çalışma tanımlayıcı istatistiklerle sunulmuştur.

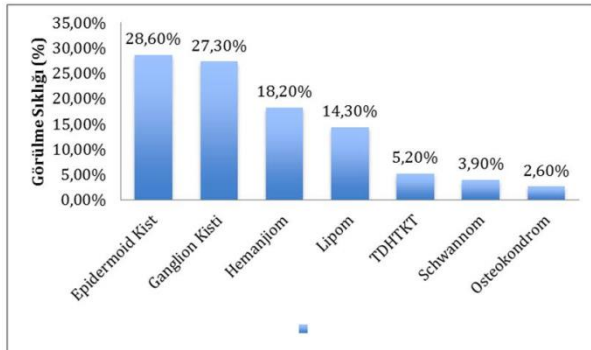
Bulgular

Kliniğimize 2013 Aralık–2014 Aralık arasında üst ekstremitede cilt altı kitle sebebiyle askeri birliklerinden sevk edilen ve cerrahi müdahale yapılan 77 genç erişkin erkek hastadaki toplam 77 lezyon incelendi. Hastaların yaş ortalaması 22.17 olarak tespit edildi. Bu hastaların hiçbirisi daha önce bu kitlelere yönelik herhangi bir cerrahi işlem geçirmemiş primer olgulardı.

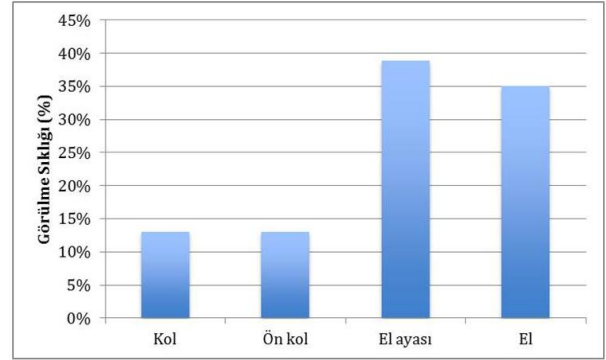
Patolojik inceleme sonucunda 77 lezyonun hiçbirinde malignite görülmedi. Lezyonların 22 tanesi (%28.6) epidermal kist, 21 tanesi (%27.3) ganglion kisti, 14 tanesi (%18.2) hemanjiom, 11 tanesi (%14.3) lipom, 4 tanesi (%5.2) tenosinöyal dev hücreli tendon kılıfı tümörü (TDHTKT), 3 tanesi (%3.9) schwannom ve 2 tanesi (%2.6) ekstraskeletal osteokondrom olarak raporlandı (Şekil 1).

Tümörler lokalizasyonları açısından incelendiğinde 48 tanesi (%62.3) sağ ekstremitede, 29 tanesi (%37.7) sol ekstremitede olduğu tespit edildi. Lezyonların 10 tanesi (%13) kolda, 10 tanesi (%13) ön kolda, 30 tanesi (%38.9) el ayasında ve 27 tanesi (%35.1) parmaklarda olduğu tespit edildi (Şekil 2).

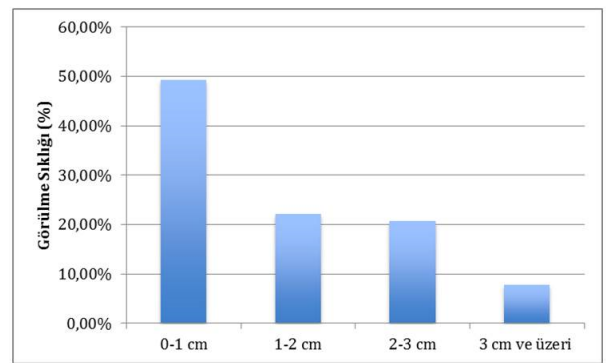
Lezyonlar boyutları bakımından incelendiğinde 38 tanesinin (%49.3) 0-1 cm arasında, 17 tanesinin (%22.1) 1-2 cm arasında, 16 tanesinin (%20.8) 2-3 cm arasında, 6 tanesinin (%7.8) 3 cm üzerinde olduğu tespit edildi (Şekil 3).



Şekil 1. Histopatolojik tanılarına göre lezyonların görülme sıklığı



Şekil 2. Anatomik lokalizasyonlara göre lezyonların görülme sıklığı



Şekil 3. Boyutlarına göre lezyonların görülme sıklığı

Koldaki 10 kitlenin, 7 tanesi (%70) lipom, 3 tanesi (%30) hemanjiom olarak raporlandı (Tablo 1). Bu lezyonların boyutları değerlendirildiğinde 4 tanesi (%40) 2-3 cm arasında, 6 tanesi ise (%60) 3 cm üzerinde olduğu tespit edildi (Tablo 2).

Ön koldaki 10 kitlenin ise 6 tanesi (%60) epidermal kist, 4 tanesi (%40) lipom olarak raporlandı (Tablo 1). Lezyonların boyutları değerlendirildiğinde 4 tanesi (%40) 2-3 cm arasında, 6 tanesi (%60) 3 cm üzerinde olduğu tespit edildi (Tablo 2).

El ayasındaki 30 kitlenin 18 tanesi (%60) ganglion kisti, 6 tanesi (%20) epidermal kist, 3 tanesi (%10) hemanjiom ve 3 tanesi (%10) tenosinöyal dev hücreli tendon kılıfı tümör olarak raporlandı (Tablo 1). Lezyonların boyutları değerlendirildiğinde zaman ise 15 tanesi (%50) 0-1 cm arası, 6 tanesi (%20) 1-2 cm arası ve 9 tanesi (%30) 2-3 cm arası ölçüldü (Tablo 2).

Parmaktaki 27 lezyonun 10 tanesi (%37.1) epidermal kist, 8 tanesi (%29.6) hemanjiom, 3 tanesi (%11.1) schwannoma, 3 tanesi (%11.1) ganglion kisti, 2 tanesi (%7.4) ekstraskeletal kondrom ve 1 tanesi (%3.7) tenosinöyal dev hücreli tümör olarak raporlandı (Tablo 1). Lezyonların boyutları ölçüldüğü zaman ise 17 tanesi (%63) 0-1 cm arasında, 7 tanesi (%25.9) 1-2 cm arasında, 3 tanesi (%11.1) 2-3 cm arasında ölçüldü (Tablo 2).

Tablo 1. Patolojik tanıları ve anatomik lokalizasyonlara göre lezyonların dağılımı

	Epidermal Kist	Ganglion Kisti	Hemanjiom	Lipom	TDHTKT	Schwannom	Osteokondrom	Toplam
Kol	-	-	3	7	-	-	-	10 (%13)
Ön kol	6	-	-	4	-	-	-	10 (%13)
El ayası	6	18	3	-	3	-	-	30 (%38.9)
Parmaklar	10	3	8	-	1	3	2	27 (%35.1)
Toplam	22 (%28.6)	21 (%27.3)	14 (%18.2)	11 (%14.3)	4 (%5.2)	3 (%3.9)	2 (%2.6)	77 (%100)

Tablo 2. Patolojik tanıları ve büyüklüklerine göre lezyonların dağılımı

	Epidermal Kist	Ganglion Kisti	Hemanjiom	Lipom	TDHTKT	Schwannom	Osteokondrom	Toplam
0-1 cm	19	5	7	1	4	-	2	38 (%49.3)
1-2 cm	3	7	1	3	-	3	-	17 (%22.1)
2-3 cm	-	9	6	1	-	-	-	16 (%20.8)
3 cm<	-	-	-	6	-	-	-	6 (%7.8)
Toplam	22 (%28.6)	21 (%27.3)	14 (%18.2)	11 (%14.3)	4 (%5.2)	3 (%3.9)	2 (%2.6)	77 (%100)

Epidermal kist olarak raporlanan 22 kitlenin 6 tanesi (%27.3) ön koldan, 6 tanesi (%27.3) el ayasından ve 10 tanesi (%45.4) parmaklardan eksize edildi (Tablo 1). Bu kitlelerin boyutları ölçüldüğü zaman 19 tanesi (%86.4) 0-1 cm arasında, 3 tanesi (%13.6) 1-2 cm arasında olduğu tespit edildi (Tablo 2).

Ganglion kisti olarak raporlanan 21 kitlenin 18 tanesi (%85.7) el ayasından, 3 tanesi (%14.3) parmaklardan eksize edildi (Tablo 1). Bu kitlelerin boyutları ölçüldüğü zaman 5 tanesinin (%23.8) 0-1 cm arasında, 7 tanesinin (%33.4) 1-2 cm arasında, 9 tanesinin (%42.8) 2-3 cm arasında olduğu tespit edildi (Tablo 2).

Hemanjiom olarak raporlanan 14 kitlenin 3 tanesi (%21.4) koldan, 3 tanesi (%21.4) el ayasından ve 8 tanesi (%57,2) parmaklardan eksize edildi (Tablo 1). Bu kitlelerin boyutları ölçüldüğü zaman 7 tanesinin (%50) 0-1 cm arasında, 1 tanesinin (%7.2) 1-2 cm arasında ve 6 tanesinin (%42.8) 2-3 cm arasında olduğu tespit edildi (Tablo 2). Klinik muayenede Hemanjiomdan şüphelenilen lezyonlara preoperatif olarak manyetik rezonans görüntüleme (MR) yapılmış olup hiçbirisinde önemli anatomik yapılarla ilişkisi olmadığı tespit edilmiştir.

Lipom olarak raporlanan 11 kitlenin 7 tanesi (%63.6) koldan, 4 tanesi (%36.4) ön koldan eksize edildi (Tablo 1). Bu kitlelerin boyutları ölçüldüğü zaman 1 tanesinin (%9.1) 0-1 cm arasında, 3 tanesinin (%27.3) 1-2 cm arasında, 1 tanesinin (%9.1) 2-3 cm arasında ve

6 tanesinin (%54.5) 3 cm den büyük olduğu tespit edildi (Tablo 2).

Schwannoma olarak raporlanan 3 kitlenin 3'ü de (%100) parmaklardan eksize edildi (Tablo 1) ve bu kitlelerin boyutları ölçüldüğü zaman hepsinin 1-2 cm arasında olduğu tespit edildi (Tablo 2).

Tenosinovial dev hücreli tendon kılıfı tümör (TDHTKT) olarak rapor edilmiş olan 4 kitlenin 3 tanesi (%75) el ayasından, 1 tanesi (%25) parmaklardan eksize edildi (Tablo 1). Bu kitlelerin boyutları ölçüldüğü zaman hepsinin 0-1 cm arasında olduğu tespit edildi (Tablo 2).

Ekstraskeletal kondrom olarak rapor edilmiş olan 2 kitlenin ikisi de parmaklardan eksize edildi (Tablo 1) ve bu kitlelerin boyutları ölçüldüğü zaman her ikisinin de 0-1 cm arasında olduğu tespit edildi (Tablo 2).

Tartışma

Üst ekstremitedeki yumuşak doku kitleleri genellikle yavaş büyüyen asemptomatik kitlelerdir. Bu kitlelerin ayırıcı tanısında ganglion kisti, mukoid kist, yabancı cisim granülomu, gut tofusu, tendon kılıfının dev hücreli tümörü, lipom, hemanjiom, glomus tümörü, schwannom, ekstraskeletal kondrom ve nörofibrom düşünülmelidir (1).

Askerlik döneminde yoğun bedensel faaliyetler yapılmakta ve normal zamanda asemptomatik olan üst ekstremitte kitleleri semptomatik hale gelebilmektedir. Bu

çalışmada Aralık 2013 ile Aralık 2014 yılları arasında askeri birliklerinden üst ekstremitede kitle ön tanısı ile sevk edilen ve cerrahi girişim yapılan 77 hasta retrospektif olarak incelendi.

Bu 77 hastadan eksize edilen 77 lezyonun patolojik incelemesi sonucunda anatomik bölgelerden bağımsız olarak vakaların %28.6'sının epidermal kist, %27.3'ünün ganglion kisti, %18.2'sinin hemanjiom, %14.4'ünün lipom, %5.2'sinin tenosinovial dev hücreli tümör, %3.9'unun schwannoma ve %2.6'sının ekstraskelatal kondrom olduğu bulundu.

Leung, Posch ve Johnson'un 2902 vakalık el tümörleri serilerinde lezyonların %63 ganglion kisti, %9 tenosinovial dev hücreli tümör, %6 inkluzyon kisti ve %4 hemanjiom ve diğer vasküler malformasyonlar olduğunu tespit etmişlerdir (2). Bu çalışmada sadece el ve parmaklardaki 57 lezyon değerlendirildiğinde kitlelerin %36.8'i ganglion kisti, %28.1'i epidermal kist, %19.3'ü hemanjiom, %7'si, tenosinovial dev hücreli tümör, %5.3'ü schwannom ve %3.5'u ekstraskelatal kondrom oldukları görülmüştür. Bu sonuçlar diğer seri ile epidermal kist görülme sıklığı haricinde uyumludur. Epidermal kistin görülme sıklığındaki bu fark sadece 20-30 yaş grubu erkeklerin çalışmamıza dâhil edilmesi nedeni ile olduğunu düşünülmektedir.

Çalışmada lezyonlar en sık olarak %38.9 ile elde görülmüş ve bunu sırası ile %35.1 ile parmaklar, %13 ile ön kol ve kol izlemiştir. Kolda sadece lipom ve hemanjiom, ön kolda ise sadece epidermal kist ve lipom görülmüştür. El ve parmaklarda lipom izlenmemiştir.

Lezyonların boyutları incelendiği zaman en fazla %49.3 ile 0-1 cm arası oldukları görülmüş ve bunu sırası ile %22.1 ile 1-2 cm, %20.8 ile 2-3 cm ve %7.8 ile 3 cm üstü izlemiştir. Koldaki 10 lezyonun hepsinin 2 cm den büyük olduğu tespit edilmiştir.

Bu çalışmada patolojik olarak en sık görülen kitle epidermal kist tespit edildi. Epidermal kistler epidermal bir zar içinde keratin içeren kistik yapılardır (1). Üst ekstremitede görülme oranları değişik çalışmalarda %1-%16 arasında raporlanmıştır (1). Bu çalışmada da görülme oranı %28.6'dır. Anatomik olarak 22 epidermal kistin 6'sı ön kolda, 6'sı kolda ve 10 tanesi parmaklarda görülmüştür. Boyutları 5 cm'ye kadar olabileceği de çoğunlukla 1 cm çapında olmaktadır (1). Bu çalışmada epidermal kistlerin %86.4'ü 1 cm'nin altında olduğu tespit edilmiştir. Tedavisi cerrahi eksizyondur.

Bu çalışmada ikinci en sık görülen yumuşak doku tümörü %27.3 ile ganglion kistidir. Ganglion kisti elde en sık görülen yumuşak doku tümürüdür (3, 4). Her yaşta görülebilse de en sık 20-40 yaş arası görülür. Erkeklerde 25/100000, kadınlarda 43/100000 görülme sıklığı vardır. En sık el bileği çevresinde görülür (5). Bu çalışmada da ganglion kistlerinin %85.7'si elde, 14.3'ü parmaklarda izlenmiştir ve diğer çalışmalar ile uyumlu olarak elde en sık görülen yumuşak doku kitlesi olmuştur. Çalışmamızdaki ganglion kistlerinin %42.8'i 2-3 cm arasında ölçülmüştür. Ganglion kisti tedavi seçenekleri kist içeriğinin aspirasyonu, steroid enjeksiyonu, skleroterapi, hyalüronidaz enjeksiyonu ve

cerrahidir (6). Bu çalışmadaki tüm hastalara cerrahi eksizyon yapılmıştır.

Bu çalışmada üçüncü en sık görülen kitle ise hemanjiomdur. Hemanjiom üst ekstremitede en sık görülen vasküler tümördür ve elde görülen kitlelerin %5'ini oluşturur (3). Bu çalışmada lezyonların %18.2 hemanjiom olarak raporlanmıştır ve bu lezyonların 3 tanesi (%21.4) elden ve 8 tanesi (%57.2) parmaklardan eksize edilmiştir. Hemanjiom her yaşta görülebilir ve kadınlarda erkeklerden 2 kat daha fazla görülür. Klinik olarak iyi sınırlı, elastik, sert kıvamlı cilt altı kitle olarak görünür. Tümör çapı çoğunlukla 1 cm'den küçüktür (7). Hemanjiom eksizyonu yaptığımız lezyonların %50'si 0-1 cm arasında ölçülmüştür.

Bu çalışmada en sık görülen dördüncü tümör çeşidi lipomdur. Lipom erişkinlerde en sık görülen yumuşak doku tümürüdür ve üst ekstremitede sık olarak görülür (8, 9). Üst ekstremitede lipomlarının yaklaşık %5'i elde görülmektedir (10). Bu çalışmada üst ekstremitede kitlelerinin %14.3'ü oranında lipom görülmüş olup lezyonların hiçbirisi el ve parmaklarda izlenmemiştir. Lipomlar subkutan seviyede genellikle 5 cm'den daha küçük boyutlarda olurlar (11). Bu çalışmada vakaların %54.3'ü 3 cm'den büyük olarak ölçülmüştür. Bu çalışmada 5. en sık görülen kitle TDHTKT'dür. TDHTKT ilk olarak Jaffe tarafınca 1941 yılında tanımlanmıştır (12). Ganglion kistinden sonra elde en sık görülen ikinci tümördür (13). Çoğunlukla 30-50 yaş arası görülür. Kadınlarda erkeklerden 1.5 kat daha fazladır (14). Bu çalışmada görülme oranı %5.2 olup bu lezyonların hepsi elde görülmüştür. TDHTKT, elde daha çok parmaklarda görülse de çalışmamızda lezyonların %75'i el ayasında görülmüştür (15). Tedavisi, cerrahi olarak marjinal eksizyondur (16).

Bu çalışmada 6. en sık görülen tümör schwannomdur. Schwannom, schwann hücrelerinden kaynaklı benign periferik sinir kılıfı tümürüdür. Çoğunlukla soliter olarak bulunur (17). Periferik sinirlerde en sık görülen tümördür. Çoğunlukla 4-6 dekatta görülür (18). Üst ekstremitede en sık ön koldaki sinirlerden ve daha az sıklıkla el ve parmaklardaki dijital sinirlerden köken alır (3). Bu çalışmada schwannoma görülme sıklığı %3.9'dur ve lezyonların hepsi parmaklarda görülmüştür. Çoğunlukla 2.5 cm'den küçüktürler (18). Bu çalışmada lezyonların hepsi 1-2 cm arasında ölçülmüştür. Klinik olarak asemptomatik, yavaş büyüyen kitle olarak görülür (19). Tedavisi cerrahi eksizyondur (20). Bu çalışmada en az görülen tümör ise ekstraskelatal kondromdur. Kondroma benign kartilajinöz bir tümürdür. Ekstraskelatal kondroma, subkutan doku, kas, tendon gibi yumuşak dokuda bulunan ve kemik ile bağlantısı olmayan kondroma olarak tanımlanmaktadır. Ekstraskelatal kondromaların %80'i parmaklarda görülür (21). Genelde 30-60 yaş arası erişkinlerde görülür (22). Kadın erkek görülme sıklığı aynıdır (23). Genellikle 3 cm'den daha küçük kitleler olarak görülür (24). Bu çalışmada %2.6 sıklığında görülmüş olup lezyonların hepsi parmaklardan eksize edilmiştir ve hepsinin boyutları 0-1 cm arasında ölçülmüştür. Klinik olarak yavaş büyüyen

ağrısız kitleler olarak kendini gösterir (23). Tedavisi cerrahi eksizyondur. Vakaların %20 oranında nüks bildirilmiştir (25).

Sonuç olarak, üst ekstremitedeki kitleler askerlik gibi özellikle günlük hayatlarında ağır bedensel

faaliyetler uygulayan bireylerde semptomatik olabilmektedir. Bu nedenle çoğunlukla benign karakterde olsa da semptomatik hale gelen bu üst ekstremitte kitlelerinin eksizyonu öncelikle düşünülmelidir.

Kaynaklar

- Lincoski CJ, Bush DC, Millon SJ. Epidermoid cysts in the hand. *J Hand Surg Eur* 2009; 34: 792-796.
- Stephan A. Benign and malignant soft tissue tumors of the hand. In: McCarty eds. *Plastic Surgery*. London: WB Saunders, 1990: 5483-509.
- Beredjikian B, Rakesh DR. *Review of hand surgery*. London: WB Saunders, 2004.
- Edward A. Bone and soft tissue tumors. In: Wolfe SW, Pederson WC, Hotchkiss RN, Kozin SH, (Editors). *Green's Operative Hand Surgery*. Amsterdam: Elsevier, 2005: 2211-2264.
- Nahra ME, Bucchieri JS. Ganglion cysts and other tumor related conditions of the hand and wrist. *Hand Clinics* 2004; 20: 249-260.
- Suen M, Fung B, Lung CP. Treatment of ganglion cysts. *ISRN Orthop* 2013; 28: 2013.
- Hayashi M, Suzuki T. Case of subcutaneous lobular capillary hemangioma. *J Dermatol* 2011; 38: 1003-1006.
- Kitagawa Y, Tamai K, Kim Y, et al. Lipoma of the finger with bone erosion. *J Nippon Med Sch* 2012; 79: 307-311.
- Ingari JV, Faillace JJ. Benign tumors of fibrous tissue and adipose tissue in the hand. *Hand Clinics* 2004; 20: 243-248.
- Babins DM, Lubahn JD. Palmar lipomas associated with compression of the median nerve. *J Bone Joint Surg Am* 1994; 76: 1360-1362.
- Abkari I, Abidi AE, Latifi M. Giant lipoma of the third finger: A case report. *Chir Main* 2011; 30: 152-154.
- Jaffe H, Lichtenstein L, Sutro CJ. Pigmented villonodular synovitis, bursitis and tenosynovitis. *Arch Pathol* 1941; 31: 731-765.
- Uriburu IJ, Levy VD. Intraosseous growth of giant cell tumors of the tendon sheath (localized nodular tenosynovitis) of the digits: report of 15 cases. *J Hand Surg Am* 1998; 23: 732-736.
- Fotiadis E, Papadopoulos A, Svarnas T, et al. Giant cell tumour of tendon sheath of the digits. A systematic review. *Hand (NY)* 2011; 6: 244-249.
- Di Grazia S, Succi G, Fragetta F, Perrotta RE. Giant cell tumor of tendon sheath: Study of 64 cases and review of literature. *G Chir* 2013; 34: 149-152.
- Kotwal PP, Gupta V, Malhotra R. Giant cell tumour of the tendon sheath – is radiotherapy indicated to prevent recurrence after surgery? *J Bone Joint Surg Br* 2000; 82: 571-573.
- Takase K, Yamamoto K, Imakiire A. Clinical pathology and therapeutic results of neurilemmoma in the upper extremity. *J Orthop Surg (Hong Kong)* 2004; 12: 222-225.
- Forthman CL, Blazar PE. Nerve tumors of the hand and upper extremity. *Hand Clinics* 2004; 20: 233-242.
- Holdsworth BJ. Nerve tumors in the upper limb. A clinical review. *J Hand Surg (Br)* 1985; 10: 236-238.
- Adani R, Tarallo L, Mugnai R, Colopi S. Schwannomas of the upper extremity: Analysis of 34 cases. *Acta Neurochir (Wien)* 2014; 156: 2325-2330.
- Dines JS, DeBerardino TM, Wells JL, et al. Long-term follow-up of surgically treated localized pigmented villonodular synovitis of the knee. *Arthroscopy* 2007; 23: 930-937.
- Murphey MD, Rhee JH, Lewis RB, et al. Pigmented villonodular synovitis: Radiologic-pathologic correlation. *Radiographics* 2008; 28: 1493-1518.
- Granowitz SP, D'Antonio J, Mankin HL. The pathogenesis and long-term end results of pigmented villonodular synovitis. *Clin Orthop Relat Res* 1976; 114: 335-351.
- Lucas DR. Tenosynovial giant cell tumor: Case report and review. *Arch Pathol Lab Med* 2012; 136: 901-906.
- O'Connor MI, Bancroft LW. Benign and malignant cartilage tumours of the hand. *Hand Clinics* 2004; 20: 317-323.