



İlker Yıldırım,
Ayhan Şahin,
Onur Baran,
Makbule Cavidan Arar,
Hatice Gül Sarıkaya

Mantar Zehirlenmelerinde Silibinin ile Başarılı Tedavisi: Olgu Sunumu

Successful Treatment of Mushroom Poisoning with Silybin: A Case Report

Geliş Tarihi/Received : 22.07.2018
Kabul Tarihi/Accepted : 21.09.2018

©Telif Hakkı 2019 Türk Yoğun Bakım Derneği
Türk Yoğun Bakım Dergisi, Galenos Yayınevi
tarafından yayımlanmıştır.

İlker Yıldırım, Ayhan Şahin, Makbule Cavidan Arar,
Hatice Gül Sarıkaya
Namık Kemal Üniversitesi Tıp Fakültesi, Anesteziyoloji
ve Reanimasyon Anabilim Dalı, Tekirdağ, Türkiye

Onur Baran
Palandöken Devlet Hastanesi, Anesteziyoloji ve
Reanimasyon Kliniği, Erzurum, Türkiye

Onur Baran (✉),
Palandöken Devlet Hastanesi, Anesteziyoloji ve
Reanimasyon Kliniği, Erzurum, Türkiye

E-posta : dronurbaran@hotmail.com

Tel. : +90 539 342 25 82

ORCID ID : orcid.org/0000-0003-0007-6315

ÖZ Yüz kadarının toksik olduğu bilinmekle beraber, yeryüzünde 5.000'den fazla mantar çeşidi bulunmaktadır. Bunların arasında en zehirli türler Amanita ve Gallerina türlerine ait olanlardır. Türkiye'deki ölümcül mantar zehirlenmelerinin %90'ından sorumlu olan, ciddi karaciğer, böbrek ve santral sinir sistemi hasarı ile seyreden alfa-amanitin ve beta-amanitin toksinleri *Amanita phalloides* tarafından üretilmektedir. Sunmayı amaçladığımız iki olgu, ormanlık alanda mantar toplayıp tüketen 55 ve 42 yaşlarında iki erkek hastadır. Birincisi tüketimden 18 diğeri ise 24 saat sonra ilçe devlet hastanesine bulantı, kusma, ishal ve halsizlik şikayetleri ile başvurmuşlardır. Yapılan tetkiklerde karaciğer fonksiyon testlerinde artış gözlenen hastalar ileri tetkik ve tedavi için hastanemize sevk edildiler ve yoğun bakımımızdaki başarılı tedavilerinin sonrasında şifa ile taburcu edildiler.

Anahtar Kelimeler: Mantar zehirlenmesi, silibinin, yoğun bakım

ABSTRACT Although up to 100 of them known to be toxic, there are more than 5,000 mushroom species in the world. Of these, the most poisonous species belong to Amanita and Gallerina species. Alpha-and beta-amanita toxins which are associated with serious liver, kidney and central nervous system damage is produced by *Amanita phalloides* which is responsible for 90% of fatal mushroom poisoning in Turkey. Two cases that we aimed to present are two male patients aged 55 and 42 who collected and consumed mushrooms in the forest. The patients were admitted to the county state hospital with complaints of nausea, vomiting, diarrhea and fatigue after 18 and 24 hours. Patients with increased liver function tests were referred to our hospital for further examination and treatment, and they were discharged after successful treatment in our intensive care unit.

Keywords: Mushroom poisoning, silybin, intensive care

Giriş

Yeryüzünde 5.000'den fazla mantar çeşidi olmakla beraber yaklaşık 100 kadarının toksik olduğu bilinmektedir (1). Özellikle bahar aylarında yaşanan bu zehirlenmelerde en büyük sebep mantarların zehirli veya zehirsiz ayrımının deneyimsiz toplayıcılarca yapılamamasıdır. En zehirli türler Amanita ve Gallerina türlerine ait mantarlardır. *Amanita phalloides* ürettiği alfa-amanitin ve beta-amanitin toksinleri ile ciddi karaciğer, böbrek ve santral sinir sistemi hasarı ile seyreden, ölüm ile sonuçlanan mantar zehirlenmelerinin Türkiye'de %90'ından sorumludur (2).

Mantar zehirlenmelerinde tedavinin temel amacı toksinlerin emiliminin yavaşlatılması, diyare ile kaybedilen sıvının yeterli hidrasyon ile yerine konulması, alınan

toksinlerin karaciğer ve böbreğe etkilerinin minimize edilmesi ve toksinlerin hızla vücuttan uzaklaştırılmasının sağlanmasıdır. Bunun için aktif kömür, *n*-asetil sistein, benzetin penisilin G, simetidin, askorbik asit ve silibinin kullanılabilir. Ayrıca hemodiyaliz, plazmaferez ve moleküler adsorban resirkülasyon sistemi de (MARS) tedavide kullanılabilir diğer yöntemlerdir. Erken ve etkili tedavinin büyük önem taşıdığı bu olgularda şifa ile taburcu ettiğimiz iki olguyu sunmayı amaçladık.

Olgu Sunumları

Olgu 1

Elli beş yaşında 85 kg olan erkek hasta mantar yedikten 18 saat sonra bulantı, kusma, ishal ve halsizlik şikayeti ile

dış merkezde bir hastaneye başvurmuştur. Yapılan tetkikler sonucunda 4. saat aspartat aminotransferaz (AST) ve alanin aminotransferaz (ALT) değerleri sırasıyla 119 IU/L ve 162 IU/L iken 8. saatte ise sırasıyla 1120 IU/L ve 1437 IU/L olarak ölçülmüştür. Burada hastaya *n*-asetil sistein (ilk 1 saatte 150 mg/kg i.v., sonrasında 4 saat boyunca 50 mg/kg i.v. ve devam eden 16 saat boyunca 100 mg/kg dozunda %5 dekstroz içinde i.v. infüzyon olarak uygulanmıştır. Ayrıca benzatin penisilin G 1.000.000 ünite/kg ve B vitamin kompleksi 6 saate bir doz olmak üzere başlanmıştır. Bunlara ek olarak mantar alımının 36. saatinde zehir danışma merkezinin yönlendirmesiyle temin edilen silibinin, yükleme dozu olarak ilk 1 saatte 5 mg/kg'dan 500 cc %5 dekstroz içinde verilmiş ve ardından 20 mg/kg/gün olacak şekilde 4 eşit dozda ve her dozun infüzyonu 2 saate yayılarak devam edilmiştir. Tekrarlı ölçümler sonucunda yatışının 24. saatinde AST değeri 4681 IU/L, ALT değeri 6191 IU/L, uluslararası normalizasyon değeri (INR) 2,21 ve arteriyel kan gazında (AKG) pH 7,39 log[H⁺]⁻¹ HCO₃ 17,6 mmol/L olması sonucu hasta tarafımıza sevk edildi.

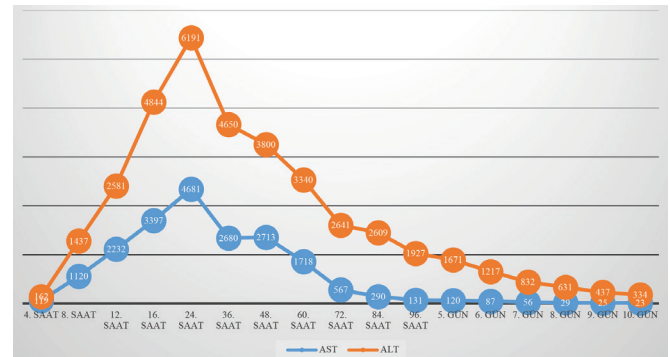
Dış merkezdeki hastaneye ilk yatışının 36. saatinden sonra hastanemize geldiğinde hastanın genel durumu orta, bilinci açık, hafif uykuya meyilli, oryante ve koopere idi. Hasta tarafımızca devralındığında hemen gastroenteroloji bölümünden konsültasyon istendi. Öneriler doğrultusunda tedavisi düzenlendi. Oral alımı kapatılan hastanın diüzezi takip edilerek yeterli hidrasyonu sağlandı. Anti-ülser ve venöz tromboemboli profilaksisine ek olarak silibinin ve *n*-asetil sistein infüzyonuna devam edildi. Penisilin G tedavisi bu aşamada sonlandırıldı. Yapılan tetkiklerde AST: 2680 IU/L, ALT: 4650 IU/L, direkt bilirubin: 1,53 mg/dL, total bilirubin: 2,61 mg/dL olarak ölçüldü (Tablo 1). Alınan AKG'de pH: 7,51 log[H⁺]⁻¹ pO₂: 73 mmHg, pCO₂: 26 mmHg, HCO₃: 20 mmol/L idi.

Yatışının 48. saatinde (maruziyetin 66. saati) genel durumu orta, bilinci açık, oryante ve koopere olan hastanın tetkiklerinde AST: 2713 IU/L, ALT: 3800 IU/L, AKG'de pH 7,5 log[H⁺]⁻¹ pO₂: 73 mmHg, pCO₂: 26 mmHg, HCO₃: 21 mmol/L olarak ölçüldü. Tedavisine %8 dallı zincirli aminoasit preparatı ve askorbik asit eklendi.

Bilinci açık, oryante, koopere şekilde takip edilen hastanın vital parametreleri stabil olarak seyretti. Üçüncü günde oral alım başlandı ve genel durumunda bir değişiklik tespit edilmedi. Mevcut tedavisine 4. günde de devam edildi. Dördüncü günde yapılan biyokimya tetkiklerinde AST: 131 IU/L, ALT: 1927 IU/L olarak ölçüldü.

Altıncı günde AST: 87 IU/L, ALT: 1217 IU/L olarak ölçülmesi ve düşme eğiliminde olmasından dolayı silibinin infüzyonu sonlandırıldı ve oral forma geçildi. Hastanın devam eden takiplerinde nörolojik açıdan herhangi bir bulgu saptanmadı. Günlük yeterli diüzeze sahip, vital parametreleri stabil olarak seyreden hastanın takip ve tedavisine devam edildi.

Yedinci gün mobilize edilen hasta 10. gün gastroenteroloji bölümünün de bilgisi dahilinde poliklinik kontrolü önerisi ile taburcu edildi. Taburcu edildiğinde AST: 23 IU/L, ALT: 334 IU/L olarak ölçüldü (Grafik 1).



Grafik 1. Olgu 1'in karaciğer enzim değerleri

AST: Aspartat aminotransferaz, ALT: Alanin aminotransferaz

Tablo 1. Olgu 1'in laboratuvar değerleri

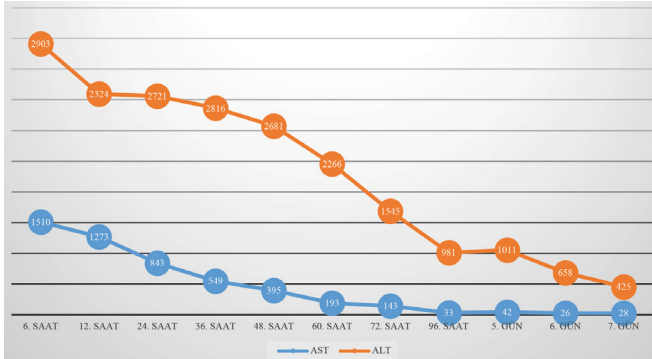
	4. saat	8. saat	12. saat	16. saat	24. saat	36. saat	48. saat	60. saat	72. saat	84. saat	96. saat	5. gün	6. gün	7. gün	8. gün	9. gün	10. gün
AST	119	1120	2232	3397	4681	2680	2713	1718	567	290	131	120	87	56	29	25	23
ALT	162	1437	2581	4844	6191	4650	3800	3340	2641	2609	1927	1671	1217	832	631	437	334
Direkt bilirubin	0,3	0,4	0,5	0,8	1,01	1,53	2,69	3,17	2,83	3,17	2,07	1,82	1,52	1,1	1,01	0,86	0,77
Total bilirubin	1,2	1,4	1,4	1,9	2,2	2,61	4,2	4,64	4,18	4,64	3,08	2,91	2,66	2,4	1,52	1,48	1,54
INR	1,1	1,14	1,48	1,96	2,21	1,48	1,35	1,21	1,32	1,19	1,32	1,11	1,01	1,14	1,13	0,83	1,19

AST: Aspartat aminotransferaz, ALT: Alanin aminotransferaz, INR: Uluslararası normalizasyon değeri

Tablo 2. Olgu 2'nin laboratuvar değerleri

	6. saat	12. saat	24. saat	36. saat	48. saat	60. saat	72. saat	96. saat	5. gün	6. gün	7. gün
AST	1510	1273	843	549	395	193	143	33	42	26	28
ALT	2903	2324	2721	2816	2681	2266	1545	981	1011	658	425
Direkt bilirubin	0,68	0,87	1,23	2,1	2,47	2,33	2,23	2,33	2,31	1,35	0,7
Total bilirubin	1,48	1,7	2,1	3,4	3,84	3,83	3,3	3,41	3,1	2,06	1,53
INR	1,14	1,48	2,21	1,48	1,35	1,21	1,32	1,32	1,11	1,01	1,14

AST: Aspartat aminotransferaz, ALT: Alanin aminotransferaz, INR: Uluslararası normalizasyon değeri



Grafik 2. Olgu 2'nin karaciğer enzim değerleri
AST: Aspartat aminotransferaz, ALT: Alanin aminotransferaz

Olgu 2

Kırk iki yaşında olan hasta maruziyetten 24 saat sonra bulantı, kusma, ishal ve halsizlik şikayetleriyle aynı dış merkezin acil servisine başvurmuştur. Burada farklı bir yoğun bakıma alınan hasta 24 saatlik gözlemden sonra karaciğer fonksiyon testlerinde gözlenen artış sonrası tarafımıza sevk edildi.

Geldiğinde genel durumu orta, bilinci açık, hafif uykuya meyilli, oryante ve koopere idi. Vital parametreleri stabil olan hastanın yapılan tetkiklerde AST: 1510 IU/L, ALT: 2903 IU/L, INR: 1,6 platelet (PLT) 165.000 uL olarak saptandı (Tablo 2, Grafik 2). Gastroenteroloji bölümünden konsültasyon istendi. Önerilerine istinaden tedavisi düzenlendi. Oral alımı kapatılan hastanın yeterli hidrasyonu ve diürezisi sağlandı. Anti ülser ve venöz tromboemboli profilaksisine ek olarak maruziyetinden 72 saat geçmiş olmasına rağmen intravenöz silibinin ve %8 aminoasit preparatı infüzyonu başlandı. Silibinin tedavisi öncelikli olarak değerlendirildiği için bu hastaya penisilin G tedavisi başlanmadı.

Yatışının 48. saatinde bilinci açık, oryante ve koopere olarak takip edilen hastanın vital parametreleri de stabildi. Yapılan biyokimya tetkiklerinde AST: 395 IU/L, ALT: 2681 IU/L, PLT: 76.000 uL, INR: 1,26 olarak ölçüldü ve hematoloji

bölümünden istenen konsültasyon üzerine 1 ünite taze donmuş plazma (TDP) verildi. Venöz tromboemboli profilaksisi uygulanmadı.

Hastanın genel durumunda ve vital parametrelerinde herhangi bir değişiklik saptanmadı. Nörolojik muayenesi doğaldı. Tedricen azalan karaciğer fonksiyon testleri sonucunda hastanın yatışının 5. gününde AST: 42 IU/L, ALT: 1011 IU/L olarak ölçüldü ve silibinin oral formuna geçildi.

Yedinci günde AST: 28 IU/L, ALT: 425 IU/L, PLT: 141.000 uL olarak ölçülmesi üzerine gastroenteroloji bölümünün bilgisi dahilinde poliklinik kontrolü önerisi doğrultusunda şifa ile eve taburcu edildi.

Her iki hastada da hemoglobin, hematokrit, lökosit, C-reaktif protein, elektrolit, üre, kreatinin değerleri normal sınırlarda seyretti. Genel durumlarında herhangi bir değişiklik saptanmadı. Herhangi bir komplikasyon gelişmedi.

Tartışma

Mantarlar yağmurlu ve nemli ortamlarda hızlıca büyüyerek yayılır (2). Özellikle ormanlık alanda önemli besin kaynaklarından biridir ancak zehirli veya zehirsiz ayrımının kolaylıkla yapılamamasından kaynaklanan mantar zehirlenmeleri sıklıkla görülmektedir. Bu zehirlenmelerden bazıları karaciğer transplantasyonu ihtiyacına kadar ilerleyen hepatik yetmezlikle ve hatta ölümle sonuçlanabilir (3).

En zehirli türler Amanita ve Gallerina türlerine ait mantarlardır. *Amanita phalloides* ürettiği alfa-amanitin ve beta-amanitin toksinleri ile ciddi karaciğer, böbrek ve santral sinir sistemi hasarı ile seyreden, ölüm ile sonuçlanan mantar zehirlenmelerinin Türkiye'de %90'ından sorumludur (2). *Amanita phalloides*'in ürettiği amatoksin mRNA sentezi için RNA polimeraz 2'nin 140 kd'lik alt ünitesine bağlanarak yarışır. İnsan vücudunda bu toksini parçalayacak enzim olmadığından uzun süre insan vücudunda kalabilir (4).

Mantar zehirlenmelerinde semptomların ortaya çıkış zamanı prognoz tahmini açısından önemlidir. Bulantı,

kusma, ishal, karın ağrısı gibi erken gastrointestinal semptomlar eğer maruziyetten sonra ilk 6 saat içinde çıkmışsa klinik seyir daha hafif, eğer maruziyetten sonra ilk 6 saat hatta 24 saatten sonra çıkmışsa çok daha ağır bir klinik seyirle karşılaşmak olasıdır (5).

Amanita phalloides'in sorumlu olduğu zehirlenme olgularında klinik seyir 4 dönemden oluşur. Birinci dönem (inkübasyon aşaması) maruziyetten yaklaşık 6-12 saat sonra gerçekleşir. İkinci dönemde 12-24 saat süren gastrointestinal semptomlar görülür. Karaciğer enzimlerinin de yükseldiği karaciğer hasarının olduğu dönem ise üçüncü dönemdir. Dördüncü dönem ise maruziyetten 2-4 gün sonra olmakla beraber karaciğer enzimleri çok yüksektir ve ek olarak böbrek yetmezliği de görülebilir (6).

Sunmuş olduğumuz iki olguda da mantar alımından yaklaşık 12-18 saat sonra gastrointestinal semptomlar başlamış, ilk sunulan olgu hemen 18. saatte hastaneye başvurmuş ve tedavisi başlanmış, ikinci sunulan olgu ise hastaneye başvurmasına rağmen ilk 48 saat herhangi özellikli bir tedavi almamıştır. Özellikle gastrointestinal bulguların geç ortaya çıkması her iki olguda da etkenin *Amanita phalloides* olduğunu düşündürmüştür.

Mantar zehirlenmelerinde tedavinin temel amacı yeterli hidrasyonun sağlanması, toksinlerin etkilerinin azaltılması ve vücuttan uzaklaştırılmasıdır. Aktif kömür, *n*-asetil sistein, benzatin penisilin G, simetidin, askorbik asit ve silibinin bu amaçlar için kullanılabilir tedavilerdendir. Ayrıca hemodiyaliz, plazmaferez ve MARS tedavide kullanılabilecek diğer yöntemlerdir.

Houston'da 64 yaşında Çinli bir hasta toplamış olduğu mantarları tükettikten 1 gün sonra ishal ve kusma şikayetleri ile acil servise başvurmuş ancak kendisine gastroenterit teşhisi konularak antibiyotik tedavisi ile evine gönderilmiştir. Sonrasında şikayetlerinin geçmemesi üzerine tekrar hastaneye başvurduğunda vital parametreleri stabil ve laboratuvar bulgularında lökosit 13.500 u/L ve ALT: 231 IU/L, AST: 375 IU/L olarak ölçülmüştür. Hastaya hemen *n*-asetil sistein infüzyonu başlanmıştır. Zehir kontrol personeli tarafından alınan mantarın *Amanita* türünden bir mantar olduğu belirlenmiştir. ALT en çok 1227 IU/L, AST de en çok 1378 IU/L olarak ölçülmüş, INR ise en çok 3-3,5 arasında seyretmiştir. Yoğun bakımdaki takipleri sırasından istenen hepatoloji konsültasyonu sonrasında penisilin G tedavisi başlanmış ve tedavi sonrasında hastanın laboratuvar sonuçları hızlıca düzelmiş ve 2 gün sonra servise alınarak taburcu edilmiştir (7).

Sunduğumuz olgularda da gastrointestinal şikayetler mevcut olup, ALT ve AST değerleri yükselmiş, INR değerleri her iki olguda da 24. saatte normalin üzerinde ölçülmüştür. Ancak hiçbir zaman 3-3,5 değerlerine ulaşmamıştır.

Aynı mantar zehirlenmesinde farklı klinik durumlarında görülebileceği akıldaki tutulmalıdır. Koyuncu ve ark.'nın (2) bildirdiği mantar zehirlenmesi olgusunda aynı mantarı tüketen 58 yaşındaki kadın ile 27 yaşındaki oğlu aynı yemekten yedikten yaklaşık 12 saat sonra acil servise başvurmuşlardır. Kadın hastada bulantı, kusma ve mental konfüzyon gözlenmiş, fizik muayenesinde hipertansiyon, taşikardi ve subikterik skleralar dikkat çekmiştir. 2/6 sistolik üfürümün ile birlikte bilateral pretibial ödem gelişen hastanın laboratuvar sonuçlarında üre ve kreatinin değerleri yüksek bulunmuştur. Mantar zehirlenmesine bağlı akut renal yetmezlik tanısı ile diyaliz yapılan hasta tedavinin sonunda kronik renal replasman tedavisi programına alınarak taburcu edilebilmiştir.

Yirmi yedi yaşındaki oğul ise acil servise başvurduğunda hipotansif ve taşikardik olarak saptanmış, çekilen elektrokardiyografisinde sağ dal bloğu gözlenmiştir. Yapılan kardiyak ekokardiyografisinde hastanın ejeksiyon fraksiyonu (EF) %30 olarak ölçülmüş, sağ ve sol ventriküllerde duvar hareketleri yaygın hipokinetik olarak gözlenmiştir. Yapılan medikal tedaviler sonrasında taburcu edilen hastanın 1 ay sonraki kontrol EKO'sunda EF'si %50 olarak ölçülmüştür (2).

Mantar zehirlenmeleri sonrasında taşikardi, hipotansiyon, hipertansiyon, kardiyak enzimlerde yükselme gibi kardiyak semptomlar görülebilir (8). Takip ettiğimiz olgularda herhangi bir nörolojik ve kardiyak semptom, akut renal yetmezlik gözlenmemiştir. Ancak ikinci olguda diğer olgudan farklı olarak yatışının 48. saatinde trombositopeni gözlenmiştir. İkinci olgunun ilk olguya göre dış merkezden daha geç sevk edilmesi ve bu nedenle tedavisinin daha geç düzenlenmesinin bunda etkili olduğunu düşünmekteyiz.

İran'da 62 yaşındaki bir erkek hasta birkaç gündür olan ve mantar yedikten 4-5 saat sonrasında başlayan bulantı ve kusma şikayeti ile gittiği hastanenin acil servisinde yapılan tetkikler sonrası ALT: 457 IU/L, AST: 485 IU/L, INR: 1,6, PLT: 325.000 u/L kreatinin 5,6 mg/dL olarak ölçülmüştür. Hastadaki klinik semptomları da göze alınarak hemodiyaliz uygulanmış ve sadece *n*-asetil sistein ve silimarin tedavisi verilmiştir. Tedavinin 4. gününde hastada kreatinin 8 mg/dL, ALT: 3738 IU/L, AST: 2028 IU/L, INR: 4 olması üzerine TDP verilmiştir. Tüm tedavilere rağmen yatışının 6. gününde hasta eksitus olmuştur (6). Bu olguda semptomlar sunduğumuz olgulara

kıyasla daha hızlı ilerlemiştir ve tedavide de geç kalındığı kanaatindeyiz.

Altmış üç yaşında bir erkek hasta mantar yedikten 7-8 saat sonrasında başlayan bulantı, kusma ve ishal şikayeti sonrasında 36. saatte hastaneye başvurmuştur. Aktif kömür uygulandıktan sonra yoğun bakımda takibi yapılan hastaya silibinin, *n*-asetil sistein, penisilin G, multi-vitamin preparatı ve alfa lipoik asit tedavileri başlanmıştır. Yatıştan sonraki 6. saatte ölçülen laboratuvar değerlerinde AST: 880 IU/L, ALT: 665 IU/L, INR: 3,11 olarak ölçülmüştür. K vitamini ve metilprednizolon tedavisi de eklenmiştir. On ikinci saatte AST: 1836 IU/L, ALT: 1232 IU/L, INR: 6,86 olarak ölçülmüştür. Alınan kan gazında da anyon açıklı metabolik asidoz gözlenen hastaya TDP verilmiştir.

Otuzuncu saatte genel durumu daha da kötüleşen hasta için karaciğer transplantasyonu istenmiş fakat hastanın daha önceden mevcut olan kolon kanseri nedeniyle yapılamamıştır. Hastaya hemodiyaliz uygulanmıştır.

Kırk sekizinci saatte hasta flapping tremor gelişmesi sonrası hepatik ensefalopati tedavisi amacıyla dallı zincirli aminoasit solüsyonu tedavisi başlanmıştır. Devam eden mevcut tedaviler sonrası 84. saatte dispnesi ağırlaşan ve kreatinin değeri 2,6 mg/dL olarak ölçülen hasta entübe edilmiştir. Doksan altıncı saatin sonunda AST: 329 IU/L, ALT: 855 IU/L, INR: 7,31, PLT: 13.000 uL, kreatinin 3,3 mg/dL olan hasta 98. saatte eksitus olmuştur. Bu olguda daha önceden mevcut olan kolon kanseri nedeniyle tedaviden istenilen sonuçların alınmadığını, bizim olgularımızda ise hastalarda herhangi bir komorbidite mevcut olmadığından tedavide yüz güldürücü sonuçlar aldığımızı düşünüyoruz.

Sunmayı amaçladığımız iki olgu, ormanlık alanda mantar toplayıp tüketen 55 ve 42 yaşlarında iki erkek hastadır. Birincisi tüketimden 18 diğeri ise 24 saat sonra ilçe devlet hastanesine bulantı, kusma, ishal ve halsizlik şikayetleri ile başvurmuşlardır. Yapılan tetkiklerde karaciğer fonksiyon testlerinde artış gözlenen hastalar ileri tetkik ve tedavi için hastanemize sevk edilmişlerdir ve yoğun bakımımızdaki başarılı tedavilerinin sonrasında şifa ile taburcu edilmişlerdir.

Her hastalıkta olduğu gibi mantar zehirlenmelerinde de erken tanı ve tedavi son derece önemlidir. Ormanlık alanlardan toplanan mantarlardan genellikle *Amanita phalloides* türü mantarlar ile zehirlenme olguları görülmektedir. Yaklaşık 6. saatten sonra başlayan gastrointestinal semptomlar ile seyreden bu zehirlenmede toksinlerin hepatositler tarafından alınımının yavaşlatılması ve toksinlerin vücuttan uzaklaştırılması tedavinin temellerini oluşturur. Bunun için kullanılan tedavilerin başında *n*-asetil sistein, silibinin, penisilin G, simetidin, hemodiyaliz ve gerçekleşen komplikasyonlara yönelik destek tedavisi gelir. Zehirli mantar alımından sonra tedavinin başlangıç süresi ile birlikte alınan toksinin türü ve miktarı da hastaların survisi için özellik taşımaktadır. Ciddi karaciğer yetmezliğine bağlı ölümlerin görülebildiği bu zehirlenmeleri önlemek için ormanlık alandan bilinçsizce toplanan mantarların tüketilmemesi, şüphelenildiği an hastaneye başvurulması ve tedavilerinin en kısa süre içerisinde başlanması gerekmektedir. Silibinin gibi özellikli ilaçların temininde yaşanabilecek zorluklar akılda tutularak, ilgili alt branşlar ile birlikte multidisipliner bir yaklaşımı kolaylaştırmak amacıyla, bu olgularda karaciğer transplantasyonu ihtiyacı olabileceği de düşünülerek 3. basamak yoğun bakım ünitelerinde takiplerinin yapılması gerektiğini düşünmekteyiz.

Etik

Hasta Onayı: Olgu sunumları için hastalardan yazılı olarak izin alınmıştır.

Hakem Değerlendirmesi: Editörler kurulu dışında olan kişiler tarafından değerlendirilmiştir.

Yazarlık Katkıları

Cerrahi ve Medikal Uygulama: İ.Y., H.G.S., Konsept: A.Ş., Dizayn: H.G.S., Veri Toplama veya İşleme: O.B., Analiz veya Yorumlama: C.A., Literatür Arama: O.B., Yazan: O.B.

Çıkar Çatışması: Yazarlar tarafından çıkar çatışması bildirilmemiştir.

Finansal Destek: Yazarlar tarafından finansal destek almadıkları bildirilmiştir.

Kaynaklar

1. Olson KR. Poisoning and Drug Overdose, Sixth Edition. McGraw-Hill Education; 2011.
2. Koyuncu F, Girişgin S, Cander B. Two Different Intoxications With The Same Mushroom (Report Two Cases). JAEMCR 2011;2:20-2.
3. Karahan S, Erden A, Cetinkaya A, Avcı D, Ortakoyluoglu AI, Karagoz H, et al. Acute Pancreatitis Caused By Mushroom Poisoning: A Report of Two Cases. J Investig Med High Impact Case Rep 2016;4:2324709615627474.
4. Bayram A, Akın A, Ülgey A, Öksüm Y, Esmaoğlu A. Mantar Zehirlenmesi: İki Olgu. Odu Tıp Derg 2015;2:122-5.
5. Kurt İ, Kaan MN, Taşdemir B, Bircan M. Silymarin Extract Treatment of Mushroom Poisoning: Case Report. Türkiye Klinikleri Journal of Anesthesiology & Reanimation 2012;10:53.
6. Rahmani F, Ebrahimi Bakhtavar H, Ghavidel A. Acute hepatorenal failure in a patient following consumption of mushrooms: a case report. Iran Red Crescent Med J 2015;17:e17973.
7. Chen WC, Kassi M, Saeed U, Frenette CT. A rare case of amatoxin poisoning in the state of Texas. Case Rep Gastroenterol 2012;6:350-7.
8. Avcı S, Usul E, Kavak N, Büyükcam F, Arslan ED, Genç S, et al. Elevated cardiac enzymes due to mushroom poisoning. Acta Biomed 2014;85:275-6.