

Wolman Hastalığında Yeni Bir Mutasyon: Olgu Sunumu

A New Mutation in Diagnosis of Wolman Disease: Case Report

Mehmet Şerif Cansever¹ , Mine Aslan³ , Tanyel Zübarioğlu² 

¹Namık Kemal Üniversitesi, Sağlık Hizmetleri Meslek Yüksekokulu, Tıbbi Laboratuvar Teknikleri, Tekirdağ, Türkiye

²Sağlık Bilimleri Üniversitesi Şişli Hamidiye Etfal Eğitim ve Araştırma Hastanesi, Çocuk Sağlığı ve Hastalıkları Anabilim Dalı, Çocuk Metabolizma Kliniği, İstanbul, Türkiye

³İstanbul Üniversitesi Cerrahpaşa Tıp Fakültesi, Radyoloji Kliniği, İstanbul, Türkiye

Cite this article as: Cansever MŞ, Aslan M, Zübarioğlu T. A New Mutation in Diagnosis of Wolman Disease: Case Report. JAREM 2019; 9(3): 150-2.

ÖZ

Wolman hastalığı kolesterol ester ve trigliseridlerin hidrolizinden sorumlu lizozomal asit lipaz (LAL) enzim aktivitesindeki kayıp sonucunda ortaya çıkar. Kusma, ishal, azalmış tartı alımı, hepatomegali ile karakterize olup erken süt çocukluğu döneminde ölümle sonuçlanır. Hastalığın kesin tanısı LIPA geninin moleküler analizi ile konulur. LIPA genine ait nokta mutasyonlar, insersiyon ve delesyonlar gibi farklı mutasyonlar bildirilmiş olup, Wolman hastalığında çerçeve kayma mutasyonları nadiren görülmektedir.

Bu yazıda LIPA gen analizi ile Wolman hastalığının kesin tanısı konulan 18 günlük bir kız hasta sunulmuştur. Moleküler analiz sonucunda literatürde daha önce bildirilmemiş bir çerçeve kayma mutasyonu saptanmıştır.

Anahtar kelimeler: Wolman hastalığı, LIPA geni, Lizozomal asit lipaz

ABSTRACT

Wolman disease (WD) is caused by the complete loss of lysosomal acid lipase (LAL) activity that is essential for hydrolysis of cholesterol esters and triglycerides. It presents with vomiting, diarrhea, poor weight gain, and hepatomegaly subsequently leading to death in infancy. Definite diagnosis is based on genetic confirmation by the LIPA gene sequencing. Several types of mutations, including point mutations, insertions, and deletions, have been reported in LIPA gene. Frameshift mutations are not frequently showed in WD.

Here, an 18-day-old female patient in whom the definite diagnosis was made by the LIPA gene sequencing is reported. Genetic analysis resulted in a novel frameshift mutation that has not been reported before.

Keywords: Wolman disease, LIPA gene, lysosomal acid lipase

GİRİŞ

Wolman hastalığı, lizozomal asit lipaz (LAL) enzim aktivitesinin yüzde birden az olduğu durumlarda ortaya çıkıp, kusma, ishal, tartı alımında azalma, hepatosplenomegali ve yaşamın ilk aylarında başlayan karaciğer yetersizliği ile karakterizedir (1). LAL enzimi, kolesterol esterlerinin ve trigliseridlerin, düşük dansiteli lipoprotein (LDL) reseptör aracılı endositozunun ardından başlayan hidrolizinden sorumlu temel enzimdir. 10q23.2-q23.3 kromozomunda yer alan LIPA genine ait mutasyonlar LAL enzim aktivitesinde kayıpla sonuçlanır. Azalmış enzim aktivitesi Wolman hastalığı ve kolesterol ester depo hastalığı olmak üzere otozomal resesif kalıtılan iki ayrı klinik tabloya yol açar (1). Günümüzde LIPA genine ait kırktan fazla mutasyon tanımlanmıştır (2, 3). Hastalıkta, kolesterol esterlerinin ve trigliseridlerin depolanması ilerleyici karaciğer fibrozuna yol açarak erken süt çocukluğu döneminde ölümle sonuçlanır (4). Wolman hastalığının kesin tanısı lökositlerde ya da fibroblastlarda LAL enzim aktivitesinin ölçülmesi ve LIPA gen analizi ile konulur (2, 5, 6).

Bu yazıda, karaciğer yetmezliği ile kaybedilen, LIPA gen analizi ile Wolman hastalığı tanısı alan ve literatürde daha önce bildirilmemiş bir mutasyon saptanan bir kız hasta sunulmuştur.

OLGU SUNUMU

On sekiz günlük kız hasta hepatosplenomegali ve transaminaz yüksekliği nedeni ile getirildi. Aralarında birinci derece kuzen evliliği olan anne babanın beşinci çocuğu olarak doğmuştu. Ailenin ilk iki çocuğunda da yaşamlarının 20. gününde başlayan karın şişliği, kusma, tartı alımında azalma olduğu öğrenildi. İlk çocukları üç aylıkken ileri tetkik yapılamadan kaybedilirken, ikinci çocuklarını da benzer yakınmalarla 48 günlükken kaybettikleri ve postmortem karaciğer biyopsi materyallerinin histopatolojik incelenmesinde belirgin fibrozis ve hepatik yağlanma tespit edildiği öğrenildi.

Hastanın fizik muayenesinde yüz görünümü hafif kabaydı, belirgin karın şişliği ile umbilikal hernisi mevcuttu. Karaciğer ve dalak kot altında sırasıyla 6 ve 4 cm ele gelmekteydi.

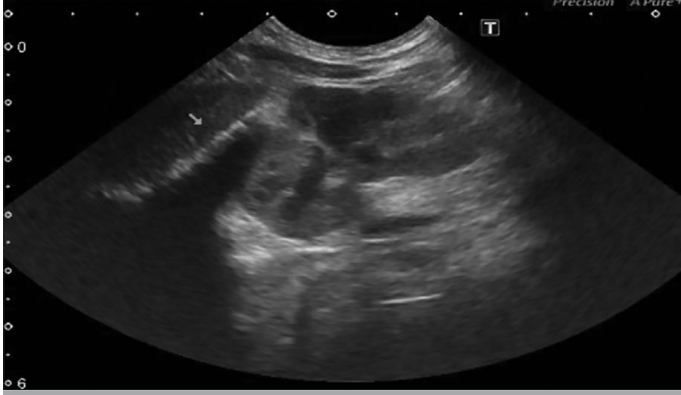Laboratuvar tetkiklerinde plazma trigliserid (253 mg/dL, N:30-100 mg/dL) ve total kolesterol (188 mg/dL, N:<170 mg/dL) seviyelerindeki artışın eşlik ettiği belirgin yüksek dansiteli lipoprotein (HDL) düşüklüğü (7 mg/dL, N:40-60 mg/dL) saptandı. Plazma lipoprotein elektroforezinde alfa fraksiyonundaki düşüklük dikkat

ORCID IDs of the authors: M.Ş.C. 0000-0003-3315-5124; M.A. 0000-0003-2289-9777; T.Z. 0000-0002-7159-4008.

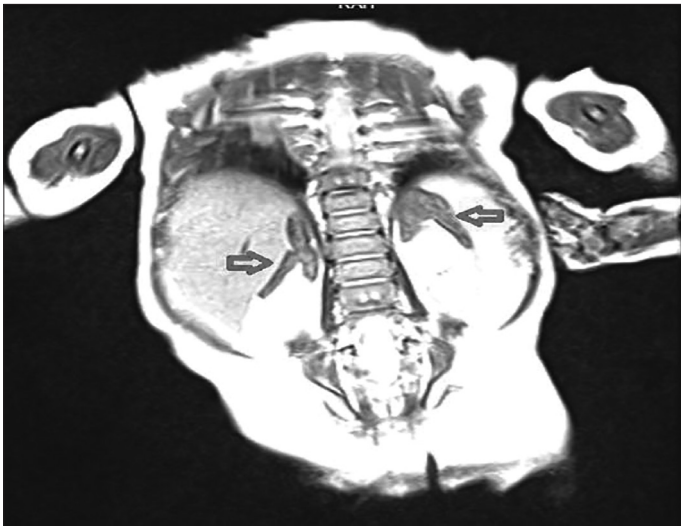


Sorumlu Yazar / Corresponding Author: Tanyel Zübarioğlu,
E-mail / E-posta: tanyel0554@yahoo.com

Geliş Tarihi / Received Date: 23.06.2018 Kabul Tarihi / Accepted Date: 15.08.2018
© Telif Hakkı 2019 Sağlık Bilimleri Üniversitesi Gaziosmanpaşa Taksim Eğitim ve Araştırma Hastanesi.
Makale metnine www.jarem.org web sayfasından ulaşılabilir.
© Copyright 2019 by University of Health Sciences Gaziosmanpaşa Taksim Training and Research Hospital. Available on-line at www.jarem.org
DOI: 10.5152/jarem.2019.2221



Resim 1. Hastaya ait batin ultrasonografi görüntüsü: hepatosplenomegali ve bilateral sürrenal kalsifikasyonu



Resim 2. Hastaya ait batin manyetik rezonans görüntüsü: karaciğer, dalak ve sürrenal bezlerde büyüme

çekiciydi. Transaminaz düzeylerinde SGOT 125 U/L, SGPT 42 U/L, GGT 55 U/L, ALP 418 U/L, total bilirubin 5,2 mg/dL, total protein 4,4 gr/dL olan hastanın albümin düzeyi 3 gr/dL ölçüldü. Hematolojik tetkikleri ve koagülasyon testleri normaldi. Kan aminoasit analizi, tandem ms ile asil karnitin analizi, idrarda organik asit analizi, amonyak ve laktat düzeyleri normaldi. Batin ultrasonografisinde karaciğer ve dalak büyüklüğü ile her iki sürrenal bezde kalsifikasyon saptandı (Resim 1). Abdominal manyetik rezonans görüntülemesinde karaciğer ve dalak büyüklüğüne eşlik eden sürrenal bezlerde ileri derecede genişleme ve sürrenal bezlerde kalsifikasyon tespit edildi (Resim 2). Kuru kart örneğinde LAL enzim aktivitesi 0,02 nmol/punch/saat'in altında (N: 0,37-2,30) ölçülen hastada sonuç Wolman hastalığı ile uyumlu. LIPA gen analizinde homozigot p.Q165Pfs*25 (c.493_494insC) mutasyonu saptandı. Saptanan mutasyon çerçeve kayması mutasyonu olup daha önce literatürde bildirilmemiş bir mutasyondur. Yazılı hasta onamı bu çalışmaya katılan hastanın anne ve babasından alınmıştır.

TARTIŞMA

Lizozomal asit lipaz enzim eksikliği Wolman hastalığı ve kolesterol ester depo hastalığı olmak üzere iki ayrı klinik tabloda görülmektedir. Wolman hastalığı; gelişme geriliği, karaciğer ve

dalak büyüklüğü ve erken çocukluk çağında karaciğer yetersizliği ile karakterizedir (1).

Fonksiyonel LAL aktivitesini kodlayan LIPA geni, 10q23.2-q23.3 kromozomunda yerleşmiş olup, günümüzde Wolman hastalığı ile kolesterol ester depo hastalığına yol açan yaklaşık 40 mutasyon saptanmıştır (2, 3, 5). Etkilenen hastalarda sıklıkla aile içinde aktarılan homozigot ya da birleşik heterozigot mutasyonlar mevcuttur (7-9). Kolesterol ester depo hastalığında en sık görülen mutasyon ekson 8'in bağlantı noktasında yer alan guanin adenin dönüşüm noktasının olduğu bölgededir. Mutasyonlar ekson atlanması ile sonuçlanıp en sık görülen mutasyonların E8SJM (c.894G>A; p.delS275_Q298; IVS8^{1G>A}) mutasyonları olduğu bildirilmektedir. Belirtilen mutasyon son literatürlerde E8SJM^{1G>A} mutasyonu olarak adlandırılmıştır E8SJM^{1G>A} mutasyonu sadece kolesterol ester depo hastalarında gösterilmiş olup, ilgili mutasyonda rezidü LAL aktivitesi varlığını korumaktadır. 8. ekson bağlantı noktası mutasyonları olan E8SJM^{1G>A} ve E8SJM^{3C>T} ise sadece Wolman hastalığında gösterilmiş olup LAL aktivitesinde tam kayıp ile sonuçlanmaktadır (10).

Hastamızda, LIPA genine ait yapılan moleküler analizde, literatürde daha önce bildirilmeyen homozigot p.Q165Pfs*25 (c.493_494insC) mutasyonunu saptadık. Wolman hastalığında nadir görülen bir mutasyon tipi olan çerçeve kayması mutasyonudur.

SONUÇ

Wolman hastalığı ilerleyici karaciğer fibrozisinin ayırıcı tanısında mutlaka akılda tutulmalıdır. Kesin tanı LIPA gen analizi ile konulur. Halen kesin bir fenotip-genotip ilişkisinin olmaması nedeniyle, yeni mutasyonların bildirimi hastalığın klinik çeşitliliği ile ilgili bilgi sağlayacaktır.

Hasta Onamı: Çalışmaya katılan hastanın ailesinden sözlü ve yazılı onam alınmıştır.

Hakem Değerlendirmesi: Dış bağımsız.

Yazar Katkıları: Fikir - M.Ş.C., M.A., T.Z.; Tasarım - M.Ş.C., M.A., T.Z.; Denetleme - M.Ş.C., M.A., T.Z.; Kaynaklar - M.Ş.C., M.A.; Analiz ve/veya yorum - T.Z.; Literatür taraması - T.Z.; Yazı yazar - M.Ş.C., T.Z.; Eleştirel inceleme - T.Z.

Çıkar Çatışması: Yazarların beyan edecek çıkar çatışması yoktur.

Finansal Destek: Yazarlar bu çalışma için finansal destek almadıklarını beyan etmişlerdir.

Informed Consent: Written and verbal informed consent was obtained from parents of the patient who participated in this study.

Peer-review: Externally peer-reviewed.

Author Contributions: Concept - M.Ş.C., M.A., T.Z.; Design - M.Ş.C., M.A., T.Z.; Supervision - M.Ş.C., M.A., T.Z.; Resources - M.Ş.C., M.A.; Analysis and/or Interpretation - T.Z.; Literature Search - T.Z.; Writing Manuscript - M.Ş.C., T.Z.; Critical Review - T.Z.

Conflict of Interest: The authors have no conflict of interest to declare.

Financial Disclosure: The authors declared that this study has received no financial support.

KAYNAKLAR

1. Assmann G, Seedorf U. Acid lipase deficiency: Wolman disease and cholesterol ester storage disease. The metabolic and molecular basis of inherited diseases. 2001 McGraw Hill Inc.: New York. p. 3551-72.
2. Stitzel NO, Fouchier SW, Sjouke B, Peloso GM, Moscoso AM, Auer PL, et al. Exome sequencing and directed clinical phenotyping diagnose cholesterol ester storage disease presenting as autosomal recessive hypercholesterolemia. *Arterioscler Thromb Vasc Biol* 2013; 33: 2909-14. [\[CrossRef\]](#)
3. Gasche C, Aslanidis C, Kain R, Exner M, Helbich T, Dejaco C, et al. A novel variant of lysosomal acid lipase in cholesteryl ester storage disease associated with mild phenotype and improvement on lovastatin. *J Hepatol* 1997; 27: 744-50. [\[CrossRef\]](#)
4. Boldrini R, Devito R, Biselli R, Filocamo M, Bosman C. Wolman disease and cholesteryl ester storage disease diagnosed by histological and ultrastructural examination of intestinal and liver biopsy. *Pathol Res Pract* 2004; 200: 231-40. [\[CrossRef\]](#)
5. Aslanidis C, Ries S, Fehring P, Buchler C, Klima H, Schmitz G. Genetic and biochemical evidence that CESD and Wolman disease are distinguished by residual lysosomal acid lipase activity. *Genomics* 1996; 33: 85-93. [\[CrossRef\]](#)
6. Hamilton J, Jones I, Srivastava R, Galloway P. A new method for the measurement of lysosomal acid lipase in dried blood spots using the inhibitor Lalistat 2. *Clin Chim Acta* 2012; 413: 1207-10. [\[CrossRef\]](#)
7. Ries S, Aslanidis C, Fehring P, Carel JC, Gendrel D, Schmitz G. A new mutation in the gene for lysosomal acid lipase leads to Wolman disease in an African kindred. *J Lipid Res* 1996; 37: 1761-5.
8. Fujiyama J, Sakuraba H, Kuriyama M, Fujita T, Nagata K, Nakagawa H, et al. A new mutation (LIPA Tyr22X) of lysosomal acid lipase gene in a Japanese patient with Wolman disease. *Hum Mutat* 1996; 8: 377-80. [\[CrossRef\]](#)
9. Mayatepek E, Seedorf U, Wiebusch H, Lenhartz H, Assmann G. Fatal genetic defect causing Wolman disease. *J Inher Metab Dis* 1999; 22: 93-4. [\[CrossRef\]](#)
10. Ameis D, Brockmann G, Knoblich R, Merkel M, Ostlund RE Jr, Yang JW, et al. A 5' splice-region mutation and a dinucleotide deletion in the lysosomal acid lipase gene in two patients with cholesteryl ester storage disease. *J Lipid Res* 1995; 36: 241-50.