

## Holt-Oram Sendromlu Bir Olgu

### A Case with Holt-Oram Syndrome

Olgu Sunumu  
Case Report

Tülay Demircan <sup>1</sup>, Özgür Kızılca <sup>2</sup>, Nuh Yılmaz <sup>3</sup>, Mustafa Kır <sup>4</sup>, Nurettin Ünal <sup>5</sup>

#### Öz

Holt-Oram sendromu üst ekstremité anomalileri ve doğumsal kalp hastalıkları ile karakterize, otozomal domiant katılımlı bir sendromdur. Doğumsal kalp defektlerinden en sık atriyal septal defekt (ASD) eşlik eder. Beş yaşında kız olguya; 2 yaşında iken ASD, baş parmağının trifalankslı olması ve babasında da ASD ve el anomalisi olması nedeniyle Holt-Oram sendromu tanısı konuldu. İlk planda ASD'nin transkateter kapatılması planlandı fakat transözofageyal ekokardiyografi ile rimlerinin uygun olmadığına karar verilerek ASD'si cerrahi olarak kapatıldı. Bu makale, üst ekstremité anomalisi olan hastalarda doğumsal kalp defektlerinde eşlik edebileceğinin anımsanması ve ender görülen bir sendrom olan Holt-Oram sendromunun akla getirilmesi amacı ile sunuldu.

**Anahtar kelimeler:** Holt-Oram sendromu, doğumsal kalp hastalığı, otozomal dominant

#### ABSTRACT

Holt-Oram syndrome is an autosomal dominant-associated syndrome characterized by upper extremity anomalies and congenital heart diseases. Of the congenital heart defects, atrial septal defect (ASD) is most frequently accompanied. A five-year-old girl; When she was 2 years old, she was diagnosed with Holt-Oram syndrome because of her ASD, her thumb with triphalanx, and her father with ASD and hand anomalies. Transcatheter closure of ASD was planned in the first plan, but it was decided by transesophageal echocardiography that the rims were inappropriate, and ASD was closed surgically. This article is presented with the aim of remembering that congenital heart defects may accompany patients with upper extremity anomaly and to think of Holt-Oram syndrome which is a rare syndrome.

**Keywords:** Holt-Oram syndrome, congenital heart disease, autosomal dominant

#### GİRİŞ

Holt-Oram sendromu otozomal dominant kalımlı, üst ekstremité anomalileri, doğumsal kalp defektleri ve/veya kardiyak ileti bozuklukları ile karakterize bir hastalıktır <sup>(1)</sup>. İlk kez 1960 yılında Holt ve Oram tarafından üst ekstremité anomalileri ve sekundum atriyal septal defekt (ASD) saptanan bir ailede tanımlanmıştır. Otozomal dominant kalıtılan bu sendrom, 12. kromozomun uzun kolunda yer alan *TBX5* genindeki mutasyondan kaynaklanmaktadır (12 p2) <sup>(2,3)</sup>. Sıklığı 100.000 doğumda %0,7'dir <sup>(1,4)</sup>. Olguların yaklaşık %85'i yeni mutasyonlardan kaynaklanmaktadır. Üst ekstre-

mité anomalileri asimetrik, tek veya çift taraflı olabilir ve daha çok sol ekstremitelerde görülür. Bu anomaliler sıklıkla gözle görülür fakat ender olarak X-ray'de de ortaya çıkabilir. En sık trifalankslı ya da hipoplastik başparmak görülmekte birlikte, fokomeli, radius hipoplazisi, kısa ön kol ve kifoskolyozda görülebilmektedir. Holt-Oram sendromuna doğumsal kalp hastalıkları %75 oranında eşlik eder. Kardiyak defektlerden en sık ASD, ventriküler septal defekt ve iletim sistemi anomalileri görülür <sup>(2)</sup>. Ender olarak trunkus arteriyozus, atriyoventriküler septal defekt, mitral kapak anomalileride eşlik edebilmektedir. Son yayınlarda noncompaction kardiyomi-

Received/Geliş: 12.06.2020  
Accepted/Kabul: 29.07.2020  
First Online: 28.09.2021

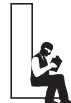**Tülay Demircan**  
Tepecik Eğitim ve  
Araştırma Hastanesi,  
Çocuk Kardiyoloji Bölümü,  
İzmir - Türkiye  
✉ tulay.sirin@hotmail.com  
ORCID: 0000-0002-2529-2906

**Ö. Kızılca** 0000-0003-1587-7051  
Namık Kemal Üniversitesi  
Tıp Fakültesi,  
Çocuk Kardiyoloji Bölümü,  
Tekirdağ, Türkiye

**N. Yılmaz** 0000-0002-8538-1783  
Mustafa Kemal Üniversitesi  
Tıp Fakültesi,  
Çocuk Kardiyoloji Bölümü,  
Hatay, Türkiye

**M. Kır** 0000-0003-2542-876X  
**N. Ünal** 0000-0002-9117-4545  
Dokuz Eylül Üniversitesi  
Tıp Fakültesi,  
Çocuk Kardiyoloji Bölümü,  
İzmir, Türkiye

Cite as: Demircan T, Kızılca Ö, Yılmaz N, Kır M, Ünal N. Holt-Oram sendromlu bir olgu. Tepecik Eđit. ve Arařt. Hast. Dergisi. 2021;31(3):425-7.



© Telif hakkı T.C. Sağlık Bakanlığı İzmir Tepecik Eđit. ve Arařt. Hastanesi. Logos Tıp Yayıncılık tarafından yayınlanmaktadır. Bu dergide yayınlanan bütün makaleler Creative Commons Atıf-GayriTicari 4.0 Uluslararası Lisansı ile lisanslanmıştır.

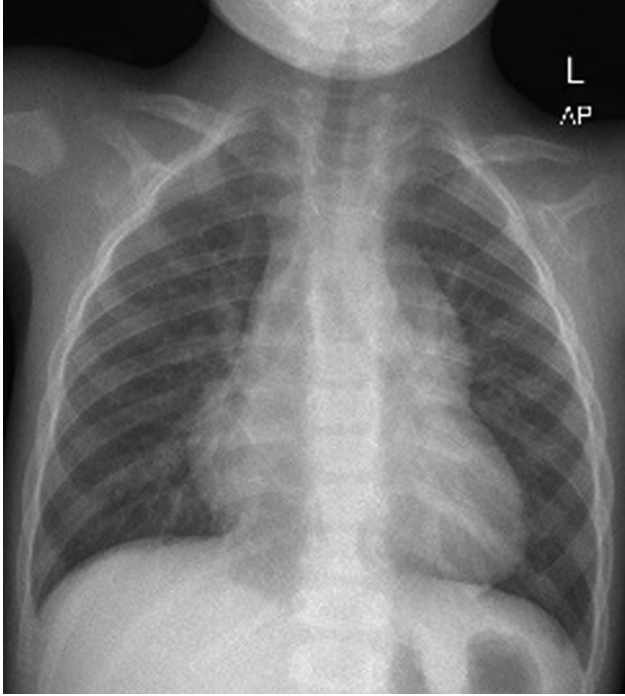
© Copyright Association of Publication of the T.C. Ministry of Health İzmir Tepecik Education and Research Hospital. This journal published by Logos Medical Publishing.

Licensed by Creative Commons Attribution-NonCommercial 4.0 International (CC BY-NC 4.0)

yopatilerde görülebileceği belirtilmiştir<sup>(5)</sup>. İleti sistemi anomalileri sinüs bradikardisi, 1. derece AV blok ve AV tam blok olarak karşımıza çıkabilir.

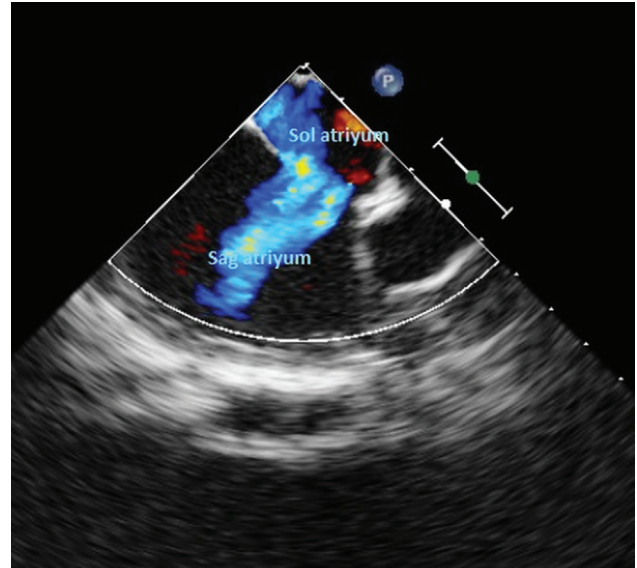
## OLGU

Beş yaşında kız olgu 2 yaşından itibaren çocuk kardioloji polikliniğimizden ASD tanısı ile takip edilmekte idi. Öz geçmişinde 30 yaş annenin ilk gebeliğinden, miadında, 3.000 g ağırlığında doğum öyküsü vardı. Antenatal takiplerinde herhangi bir sorun tariflenmiyordu. Büyümesi yaşitlarına göre biraz geriden olup, nöromotor gelişim basamakları yaşına uygundu. Baba 17 yaşında iken ASD nedeni ile opere edilmişti. Babada radius yokluğu ve el anomalisi olduğu için babaya Holt-Oram sendromu tanısı konulmuştu. Ailede benzer veya başka hastalık öyküsü yoktu. Fizik muayenesinde vücut ağırlığı 17 kg (18p), boyu 110 cm (36p), genel durumu orta, vücut ısısı 36,8°C, nabızı 104/dk., solunum sayısı 28/dk., kan basıncı tansiyon 100/60 mmHg idi. Kardiyak muayenesinde pulmoner odakta 2/6 sistolik üfürüm ve ikinci kalp sesinde sabit çiftleşmesi vardı. Sağ elde trifalankslı baş parmağı vardı. Diğer sistem muayeneleri olağan-



Resim 1. Telekardiyografide kardiyotorasik oran artmış ve pulmoner konusun belirgin.

dı. Telekardiyografide kardiyotorasik oran artmış (0,57), sağ atriyum geniş, pulmoner konus belirgin idi (Resim 1). Transtorasik ekokardiyografisinde (TTE), sağ atriyum ve sağ ventrikül normalden geniş, pulmoner arter çapı artmış ve 15 mm'lik sol sağ şantlı ASD'si vardı. İki yaşından itibaren antikonjestif tedavi alan, belirgin solunum yakınmaları olmayan hastamızın yaşının okul öncesi dönemde olması nedeni ile ASD'sinin kapatılmasına karar verildi. Öncelikle transkateter kapamaya uygun olup olmadığını değerlendirmek amacı ile transözafagial ekokardiyografi yapıldı (Resim 2) ve rimleri yetersiz görüldüğü için cerrahi yolla kapatılmasına karar verildi. Operasyonda supin pozisyonda median sternotomi yoluyla sağ atriyotomi yapıldı. Perikard yama olarak kullanarak kontinü teknikle ASD kapatıldı. Postoperatif ikinci gün yoğun bakımdan çıkan olgu beşinci günde sorunsuz şekilde taburcu edildi. Kontrol TTE'sinde ASD yaması yerinde



Resim 2. Transözafagial ekokardiyografide sol atriyum ve sağ atriyum arasındaki ASD.

Tablo 1. Holt-Oram sendromundaki bulgular ve olgumuzunkilerin karşılaştırılması

	Holt-Oram sendromu	Olgu
Üst ekstremitte anomalileri	+	+
Doğumsal kalp hastalıkları	+	+
Kardiyak ileti bozuklukları	+	-
Aile öyküsü veya akrabalarında doğumsal kalp hastalığı öyküsü	+	+

izlendi, rezidüel geçiş görülmedi. Hastamızın bulguları ve Holt-Oram sendromunda görülen anomaliler Tablo 1'de gösterildi.

## TARTIŞMA

Holt-Oram Sendromu kalp-el sendromları arasında en bilinenidir (doğumsal kalp hastalığı sıklıkla ASD ve üst ekstremité anomalileri). Yaygın olmayan diğer tipleri ise sıklıkla aritmilerle seyrederek (6). Tanı klinik olarak konulmaktadır. Hastamızın babasında da Holt-Oram sendromu tanısı olup, parmak anomalisi ve ekokardiyografisinde ASD olması üzerine Holt-Oram sendromu tanısı konulmuştur. Hasta yönetimi genetik, kardiyoloji, ortopedi ve gerekirse el cerrahisi uzmanlarından oluşan bir takımla multidisipliner olarak yapılmalıdır. Holt-Oram sendromunda multisistem anomalileride görülebilmekte fakat oldukça enderdir. Ülkemizden yapılan bir çalışmada, ürogenital anomaliler ve duodenal atrezi ile ilişkili olgular bildirilmiştir (7). Hastalığın prognozunu belirleyen kardiyak anomalidir. Hastamızın yalnızca trifalankslı baş parmağı ve orta büyüklükte ASD'si olup prognozu oldukça iyidir ve tedavi sonrası sorunsuz şekilde takip edilmektedir. Babaya 17 yaşında Holt-Oram sendromu tanısı konulmuş aileye prenatal olarak danışma verilmiştir. Prenatal tanı kardiyak defektlerden en sık olan ASD, küçük ventriküler septal defekt ve belirgin olmayan parmak anomalilerini intrauterin saptamak zor olduğu için zor olabilmektedir. Otozomal dominant kalıtılmasına rağmen, olguların yalnızca %15'inde hastanın etkilenen bir ebeveyni vardır. Literatürde ağır kardiyak malformasyon nedeniyle kaybedilen olgular bildirilmektedir ve aile bilgilendirilmesi oldukça önemlidir. Atik ve ark.'nın (8) çalışmasında, Holt-Oram sendromunun aynı ailede farklı fenotipik ve genotipik özellikler ile ortaya çıkabileceği gösterilmiştir. Ailede TBX5 geni patojenitesi tanımlanmışsa ve gebelik riskli ise preimplantasyon genetik testler önerilir ve fetusta da aynı patojenik varyant tanımlanırsa moleküler testler ve ayrıntılı inceleme yapılır. Ailede genetik değerlendirme yapılmamışsa ayrıntılı fetal değerlendirme ve fetal ekokardiyografi önerilir. Herhangi bir risk faktörü yoksa ve fetusta

kardiyak ve Holt-Oram sendromunu düşündürecek iskelet anomalileri varsa TBX5 geni testi ve olabilecek diğer anomaliler için testler önerilir (9). Birinci derece akrabalara mutasyon biliniyorsa genetik test önerilir aksi hâlde elektokardiyografi, TTE ve bilek grafisi gibi testler ile tarama önerilir (10). Hastamızın babasında bu sendrom olması nedeniyle kolaylıkla tanı konulmuş ve ender görülmesi nedeni ile literatür eşliğinde tartışılmıştır.

**Çıkar Çatışması:** Yok.

**Hasta Onamı:** Hasta onamı alınmıştır.

**Conflict of Interest:** There is none.

**Informed Consent:** The patient's consent was obtained.

## KAYNAKLAR

1. Barisic I, Boban L, Greenlees R, et al. Holt Oram syndrome: A registry-based study in Europe. *Orphanet J. Rare Dis.* 2014;9:156. [CrossRef]
2. Mc Dermott DA., Bressan MC, He J, et a. TBX5 genetic testing validates strict clinical criteria for Holt-Oram syndrome. *Pediatr Res.* 2005;58:981-6. [CrossRef]
3. Li QY., Newbury-Ecob RA, Terrett JA et al. Holt-Oram syndrome is caused by mutations in TBX5, a member of the Brachyury (T) gene family. *Nature Genet.* 1997;15:21-9. [CrossRef]
4. Orphanet Report Series-Prevalence of rare diseases: Bibliographic data-January. 2018; Number 1.
5. Ross SB, Bagnall RD, Yeates L, Sy RW, Semsarian C. Holt-Oram syndrome in two families diagnosed with left ventricular noncompaction and conduction disease. *HeartRhythm Case Rep.* 2018;4(4):146-51. [CrossRef]
6. Zaragoza MV, Hakim SA, Hoang V, Elliott AM. Heart-hand syndrome IV: a second family with LMNA-related cardiomyopathy and brachydactyly. *Clin Genet.* 2017;91(3):499-500. [CrossRef]
7. Ali TA, Afra K, Didem BE, Muhsin E. *J Indian Assoc Pediatr Surg.* 2016;21(4):193-5. [CrossRef]
8. Atik T, Dervisoglu H, Onay H, Ozkinay F, Cogulu O. A new mutation in the TBX5 gene in Holt-Oram syndrome: two cases in the same family and prenatal diagnosis. *J Trop Pediatr.* 2014;60(3):257-9. [CrossRef]
9. McDermott DA., Fong JC, Basson CT. Holt-Oram Syndrome. 2004 Jul 20. Updated 2019 May 23. In: Adam MP, Ardinger HH, Pagon RA, et al., editors. *GeneReviews®* [Internet]. Seattle (WA): University of Washington, Seattle; 1993-2020.
10. Spiridon MR, Petris AO, Gorduzo EV, Petras AS, Popescu R, Caba L. Holt-Oram Syndrome With Multiple Cardiac Abnormalities. *Cardiol Res.* 2018;9(5):324-9. [CrossRef]