

'Bovine Ark' Anomalisi ve Subklavyan Çalma Sendromu Olan Hastanın Başarılı Endovasküler Tedavisi

Successful Endovascular Treatment of a Patient with Subclavian Steal Syndrome and 'Bovine Arch' Anomaly: Case Report

Selami GÜRKAN,^a
Demet ÖZKARAMANLI GÜR,^b
Özcan GÜR,^a
Mehmet Okan DONBALOĞLU^a

^aKalp ve Damar Cerrahisi AD,
Namık Kemal Üniversitesi Tıp Fakültesi,
^bKardiyoloji Kliniği,
Tekirdağ Devlet Hastanesi,
Tekirdağ

Geliş Tarihi/Received: 21.04.2014
Kabul Tarihi/Accepted: 04.06.2014

Yazışma Adresi/Correspondence:
Selami GÜRKAN
Namık Kemal Üniversitesi Tıp Fakültesi,
Kalp ve Damar Cerrahisi AD, Tekirdağ,
TÜRKİYE/TURKEY
gurkancem@yahoo.com

ÖZET Proksimal subklavyan arter stenozu, vertebrobaziler yetmezlikten dolayı subklavyan çalma sendromuna neden olabilir. Son yıllarda bu lezyonların endovasküler tedavileri yaygın bir şekilde kullanılmaktadır. 'Bovine ark' anomalisi ve proksimal subklavyan arter stenozu olan 58 yaşında erkek hastayı sunmayı amaçladık. Doppler ultrasonografi sol vertebral arterdeki hemodinamik bozukluğu gösterdi. Bu çalışmada, subklavyan çalma sendromunun başarılı endovasküler tedavisini sunduk.

Anahtar Kelimeler: Subklavyan çalma; endovasküler prosedürler; vertebrobaziler yetmezlik

ABSTRACT Proximal subclavian artery stenosis can lead to subclavian steal syndrome due to vertebrobasilar insufficiency. Recently, endovascular therapies for these lesions are widely used. We aimed to present a 58-year-old man with proximal left subclavian artery stenosis and 'bovine arch' anomaly. Doppler ultrasonography revealed the hemodynamic disorder of left vertebral artery. In this study, we describe successful endovascular treatment of subclavian steal syndrome.

Key Words: Subclavian steal syndrome; endovascular procedures; vertebrobasilar insufficiency

Damar Cer Derg 2016;25(1):39-42

Brakiosefalik arterler genellikle innominat, sol kommon karotid ve sol subklavyan arterden oluşur. Bu arterler beynin ve üst ekstremitelerin kanının tümünü sağlarlar. Bunlar ateroskleroz ile etkilendiklerinde; strok, geçici iskemik atak, üst ekstremitte iskemisi ve subklavyan çalma sendromundan dolayı oluşan vertebrobaziler yetmezlik ortaya çıkabilir. Subklavyan çalma sendromunda, proksimal subklavyan stenoz sebebiyle ipsilateral vertebral arter basıncının baziler arter basıncı altına düşmesi sebebiyle retrograd akım oluşur. Bu hastalarda özellikle kolun kullanıldığı durumlarda vertebrobaziler iskemiye bağlı olarak baş ağrısı, baş dönmesi ve bayılma görülebilir. Her iki üst ekstremitte arasında 20 mmHg'nın üzerindeki basınç farkı veya tek taraflı üst ekstremitte nabız yokluğu bu duruma işaret edebilir.^{1,2}

Aortik arkusun en sık karşılaşılan konfigürasyonu üç separe trunkus (innominat, sol kommon karotid ve sol subklavyan) şeklindedir. En sık görülen anatomik varyasyon ise 'bovine ark' olarak adlandırılır ve yaklaşık

doi: 10.9739/uvcd.2014-40233

Copyright © 2016 by
Ulusal Vasküler Cerrahi Derneği

%20 oranında görülmektedir.³ Bu durumda sol kommon karotid arter genellikle innominat arter ostiumundan ya da dalı olarak ayrılır.

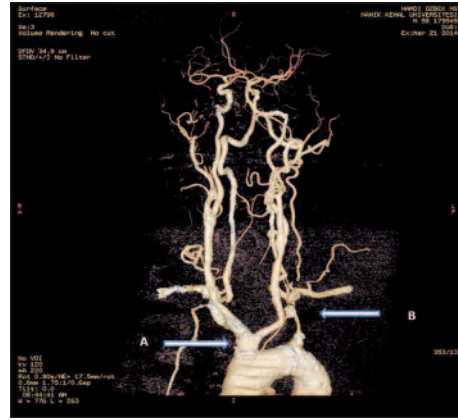
Bu yazıda 'bovine ark' anomalisi ile birlikte subklavyan çalma sendromu olan bir hastanın başarılı endovasküler tedavisini sunmayı amaçladık.

OLGU SUNUMU

Elli sekiz yaşında erkek hasta yaklaşık 5 yıldır ara ara olan baş dönmesi ve senkop şikayeti ile kliniğimize başvurdu. Periferik vestibüler sistem muayenesinde ise herhangi bir anormallik saptanmadı. Hastanın özgeçmişinde yaklaşık 8 yıldır hipertansif olduğu ve ACE inhibitörü kullandığı belirlendi. Özgeçmişinde ve soygeçmişinde başka bir özellik saptanmadı. Hasta, çabuk yorulma ve o kolla ilgili efor durumunda baş dönmesi şikayetinin daha belirgin olduğunu ve son bir yıldır şikayetlerinin daha da arttığını belirtti. Hastanın yapılan fizik muayenesinde sağ kol kan basıncı 160/80 mmHg, sol kol kan basıncı ise 130/70 mmHg olarak ölçüldü. Periferik nabız muayenesinde ise sol üst ekstremitede distal nabızları nonpalpabl olarak tespit edildi. Nörolojik muayenesi normal olarak değerlendirildi. Herhangi bir patolojik refleks veya beyin sapı tutulumuna ait bulgu saptanmadı.

Kan tetkiklerinde, elektrokardiyografisinde ve akciğer filminde herhangi bir anormallik saptanmadı. Karotis ve vertebral arter ultrasonografisinde sol vertebral arterde retrograd akım ve subklavyan arterde bifazik akım paterni olduğu tespit edildi. Subklavyan çalma sendromu tanısı alan hastaya ileri görüntüleme amaçlı bilgisayarlı tomografik (BT) anjiyografi yapıldı. BT anjiyografide sol kommon karotid arterin innominat arterin dalı olarak ayrıldığı (bovine ark) tespit edildi. Ayrıca sol subklavyan arter proksimalinde %90'ın üzerinde stenoz tespit edildi (Resim 1).

Bunun üzerine hastaya endovasküler girişim kararı alındı. Sol brakial arterden Doppler ultrasonografi eşliğinde ponksiyon yapılarak 6F kılıf yerleştirildi. İntravenöz yolla 100 ünite/kg heparin uygulamasını takiben lezyon 0,035 inç kılavuz tel (Terumo Cardiovascular Systems, Hanoi City, Vietnam) yardımı ile geçildikten sonra, anjiyografi ya-

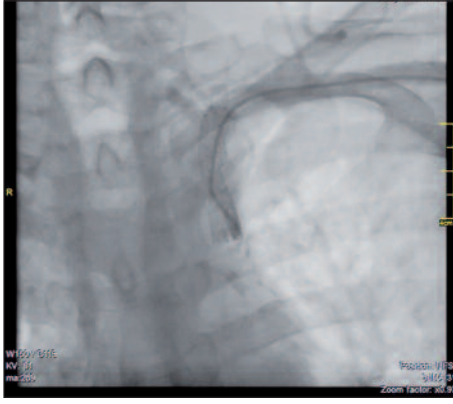

RESİM 1: A) Sol kommon karotid arter innominat arterin dalı olarak ayrılıyor. **B)** Proksimal sol subklavyan arterde stenoz.

pıldı. Anjiyografide vertebral arterden subklavyan artere retrograd akım ve proksimal subklavyan arterdeki stenoz görüldü. Ölçüm yapıldıktan sonra balon ekspandbl (Visipro, Plymouth MN, ABD) stent yerleştirildi. Sonrasında çekilen kontrol anjiyografide retrograd akımın antegrada döndüğü ve %10 rezidü darlık kaldığı görüldü, fakat antegrad akım sağlandığı için işlem sonlandırıldı (Resim 2). İşlem sonrası hastaya 300 mg klopidogrel yüklemesi yapıldı. Postoperatif 1. günde günlük 75 mg klopidogrel ve 300 mg asetil salisilik asit alması önerilerek şifa ile taburcu edildi. Postoperatif 1. ay kontrolünde hastanın klinik şikayetlerinin tamamen iyileştiği ve distal nabızlarının palpabl olduğu görüldü.

TARTIŞMA

Normal şartlarda vertebral arterlerde kan akımının yönü kraniale doğrudur. Fakat proksimal subklavyan stenozu sonucu gelişen subklavyan çalma sendromunda, akım yönü tersine döner. Subklavyan stenoz sıklıkla aterosklerozla birlikte görülmesine rağmen, Takayasu arteriti, diseksiyon, travma ve eksternal kompresyon durumlarında da görülebilir.² Bu hastalarda baş ağrısı ile birlikte baş dönmesi sık görülen belirtilerdendir. Vertebrobaziler yetmezlik olduğu durumlarda özellikle kol ile egzersiz yapıldığında ataksi, diplopi ve senkop ortaya çıkabilir.^{1,4} Bu tip hastalarda yapılan dikkatli fizik muayene ile üst ekstremitede nabızları, kan basıncı ölçümleri ve subklavyan arter oskültasyonları has-



RESİM 2: Postoperatif anjiyografi görüntüsü.

talık hakkında şüphe uyandırabilir. Doppler ultrasonografi retrograd vertebral akımın tespitinde faydalı olabilir. Bu tespit edildiğinde ise brakiosefalik arterler ileri görüntüleme olarak manyetik rezonans veya BT anjiyografi ile stenoz açısından değerlendirilebilir. Bizim olgumuzda da ultrasonografi ile retrograd vertebral akım tespiti sonrası BT anjiyografi ile yapılan dökümantasyonda, proksimal sol subklavyan stenozu tespit ettik.

Proksimal stenozla bağlı subklavyan çalma sendromu klasik cerrahi tedavi yöntemlerinin yanı sıra, son yıllarda endovasküler yöntemlerle de tedavi edilmeye başlamıştır. Hangi hastaların tedavi edileceği konusunda hala tartışmalar devam etmekle birlikte, %75'in üzerindeki subklavyan stenoz asemptomatik olsa bile ipsilateral internal mammarian arterin kullanılacağı bir koroner arter baypas operasyonu planlanıyorsa bu stenoz tedavi edilmeli denmektedir.⁵ Retrograd vertebral akımla birlikte vertebrobaziler yetmezlik bulguları göstermeyen subklavyan stenoz olgularında ise semp-tonlar oluşuncaya kadar izlem önerilmektedir.⁶

Klasik cerrahi yöntemler anatomik (transtorasik) ve ekstra-anatomik (servikal) olarak iki gruba ayrılmaktadır. Endarterektomi ve baypas greftleri genellikle anatomik yöntemler olarak uygulanmaktaysa da, sternotomi yapılması, postoperatif yoğun izlem gerektirmesi ve nispeten yüksek morbidite ve mortalite oranları sebebiyle pek tercih edilmemiştir. Bu yöntemlerde mortalite oranları %3 ile %8 arasında değişirken, patensi oranları %80 ile %94 arasında değişmektedir.⁷ Ekstra-anatomik

yöntemler ise basit tek damar hastalığı olan veya sternotomi için yüksek risk taşıyan hastalarda tercih edilmektedir. Bu yöntemler arasında karotiko-subklavyan transpozisyon, karotiko-subklavyan baypas, subklavyan-subklavyan baypas, aksillo-aksiller baypas, karotiko-karotik baypas ve karotiko-kontrolateral subklavyan baypas sayılabilir. Direkt karotiko-subklavyan transpozisyonun avantajı prostetik materyal kullanılmaması iken, bu teknikte yaygın disseksiyon yapmak gerekir. Karotiko-subklavyan baypas daha basit bir disseksiyonla prostetik materyal kullanılarak kolaylıkla uygulanabilir. Vitti ve ark. 1994 yılında yaptıkları bir çalışmada karotiko-subklavyan baypas operasyonlarında %0,8 mortalite ve %95 10 yıllık patensi oranları bildirmişlerdir.⁸ Kliniğimizde daha önce yaptığımız 6 karotiko-subklavyan baypas vakasının 70 aylık takiplerinde açıklık oranlarını %100 olarak bulduk.⁹

Açık cerrahi teknikler mükemmel sonuçlar göstermesine rağmen, intraoperatif sorunlarla karşılaşılması bu hastaların tedavisinde daha az invaziv yöntemler aranmasına sebep olmuştur. Başlangıçta endovasküler girişimlerin sayısının az olması ve sınırlı takip sürelerine rağmen, bu çalışmalar endovasküler tedavinin bir seçenek olabileceğini göstermiştir.¹⁰ Stentlerin de tedaviye eklenmesini takiben endovasküler tedavi yaygın bir şekilde kabul görmüştür. Tecrübeli ellerde riskinin çok düşük olmasına rağmen, en kompleks endovasküler girişimlerden biridir ve tecrübesiz ellerde hastalar için kötü sonuçlar doğurabilir.

Bu girişimlerden önce aortik arkın anatomisinin BT veya manyetik rezonans anjiyografi ile ayrıntılı değerlendirilmesi gerekir. Normal anatomik aortik arkı takiben en sık görülen varyasyon yaklaşık %20 gibi bir oranla 'bovine ark' denilen, sol kommon karotisin innominat arterin dalı olarak ayrıldığı varyasyondur. Bizim hastamızda da bu durum mevcuttu. İşte tam da bu gibi sebeplerle endovasküler işlemler öncesi ayrıntılı şekilde haritalama yapılmalıdır.

Başlangıçta endovasküler girişimler sadece anjioplastiyi içermektedir.¹⁰ Başlangıçtaki düşük başarı oranları, stentlerin kullanıma girmesi ve dilatasyon balonlarının geliştirilmesi ile belirgin

şekilde artış göstermiştir.¹¹ Stentlerin kullanımı 1990'lı yıllarda başlamış ve birçok cerrah için primer seçenek haline gelmiştir. Teknik başarı oranları %91 ile %100 arasında, 18-24 aylık patensi oranlarında %77'den %100'e varan oranlarda bildirilmektedir.^{11,12} Günümüzde bu lezyonların tedavisinde en yaygın yaklaşım stentlerin rutin kullanımıdır. İlaç kaplı stentler anevrizma ve travmatik hasar varlığında önerilmektedir, fakat tıkaçıcı hastalıklarla henüz ilgili anlamlı veriler yoktur. Belki de ileride bu stentler neointimal hiperplazinin sebep olduğu rekürren stenozu azaltacaktır, fakat günümüzde bu konuda yeterli veri bulunmamaktadır.

Bu girişimlerde komplikasyon oranları %0 ile %20 arasında bildirilmektedir. Bu komplikasyonlar genellikle hematoma, kanama, psödoanevrizma oluşumu ve damar trombozu gibi erişim yolu ile ilgilidir. Nörolojik komplikasyon ve mortalite oranları ise %1'in altında bildirilmektedir.¹³

Tüm bunlara rağmen son yıllarda yayınlanmış üç geniş seride de klasik cerrahi yöntemlerin kısa ve uzun dönem patensi oranları endovasküler tekniklerle karşılaştırıldığında, cerrahi hala belirgin üstünlük göstermektedir.¹⁴⁻¹⁶ Fakat endovasküler tedavi seçeneğinin girişim esnasındaki düşük riski, kısa hastane kalış süreleri ve normal aktivitelere erken dönüş gibi avantajları sebepleriyle, seçenek olabileceği kanaatindeyiz.

Çıkar Çatışması

Yazarlar herhangi bir çıkar çatışması veya finansal destek bildirmemiştir.

KAYNAKLAR

1. Mozersky DJ, Barnes RW, Sumner DS, Strandness DE Jr. Hemodynamics of innominate artery occlusion. *Ann Surg* 1973;178(2):123-7.
2. Akin K, Kosehan D, Kirbas I, Yıldırım M, Koken A. Diagnosis and percutaneous treatment of partial subclavian steal: doppler ultrasonography and phase contrast magnetic resonance angiography findings and a brief review of the literature. *Jpn J Radiol* 2011;29(3):207-11.
3. Jakanani GC, Adair W. Frequency of variations in aortic arch anatomy depicted on multidetector CT. *Clin Radiol* 2010;65(6):481-7.
4. Bornstein NM, Norris JW. Subclavian steal: a harmless haemodynamic phenomenon? *Lancet* 1986;2(8502):303-5.
5. Takach TJ, Reul GJ, Gregoric I, Krajcer Z, Dunan JM, Livesay JJ, et al. Concomitant subclavian and coronary artery disease. *Ann Thorac Surg* 2001;71(1):187-9.
6. Nicholls SC, Koutlas TC, Strandness DE. Clinical significance of retrograde flow in the vertebral artery. *Ann Vasc Surg* 1991;5(4):331-6.
7. Rhodes JM, Cherry KJ Jr, Clark RC, Panneton JM, Bower TC, Gloviczki P, et al. Aortic-origin reconstruction of the great vessels: risk factors of early and late complications. *J Vasc Surg* 2000;31(2):260-9.
8. Vitti MJ, Thompson BW, Read RC, Gagne PJ, Barone GW, Barnes RW, et al. Carotid-subclavian bypass: a twenty-two-year experience. *J Vasc Surg* 1994;20(3):411-7.
9. Gur O, Gurkan S, Karaca G, Yuksel V, Huseyin S, Canbaz S, et al. [The long outcome in patients with carotico-subclavian bypass surgery for subclavian steal syndrome]. *ADÜ Tıp Fakültesi Dergisi* 2012;13(2):11-3.
10. Galichia JP, Bajaj AK, Vine DL, Roberts RW. Subclavian artery stenosis treated by transluminal angioplasty: six cases. *Cardiovasc Intervent Radiol* 1983;6(2):78-81.
11. Henry M, Henry I, Polydorou A, Polydorou A, Hugel M. Percutaneous transluminal angioplasty of the subclavian arteries. *Int Angiol* 2007;26(4):324-40.
12. Schillinger M, Haumer M, Schillinger S, Ahmadi R, Minar E. Risk stratification for subclavian artery angioplasty: is there an increased rate of restenosis after stent implantation?. *J Endovasc Ther* 2001;8(6):550-7.
13. Sixt S, Rastan A, Schwarzwälder U, Bürgelin K, Noory E, Schwarz T, et al. Results after balloon angioplasty or stenting of atherosclerotic subclavian artery obstruction. *Catheter Cardiovasc Interv* 2009;73(3):395-403.
14. AbuRahma AF, Bates MC, Stone PA, Dyer B, Armistead L, Scott Dean L, et al. Angioplasty and stenting versus carotid-subclavian bypass for the treatment of isolated subclavian artery disease. *J Endovasc Ther* 2007;14(5):698-704.
15. Palchik E, Bakken AM, Wolford HY, Saad WE, Davies MG. Subclavian artery revascularization: an outcome analysis based on mode of therapy and presenting symptoms. *Ann Vasc Surg* 2008;22(1):70-8.
16. Modarai B, Ali T, Dourado R, Reidy JF, Taylor PR, Burnand KG. Comparison of extra-anatomic bypass grafting with angioplasty for atherosclerotic disease of the supra-aortic trunks. *Br J Surg* 2004;91(11):1453-7.